YEDITEPE UNIVERSITY
HOSPITAL

Ergenlerde Adneksiyal Kitlelere Yaklaşım

&

Minimal İnvazif Girişimler

Doç. Dr. Gazi YILDIRIM
Yeditepe Üniversitesi Tıp Fakültesi
Yeditepe Üniversitesi Hastanesi
Kadın Hastalıkları ve Doğum AD

Finansal İlişki/Çıkar Çatışması

- Yok

Adolesan

Çocuk değildir!

Erişkin değildir!

Adolesan Dönem

- Adolesan --> 10-19 yaş arası dönem (10-21 yaşlar)

  » Erken: **10-13** yaş

  » Orta : **14-17** yaş

  » Geç : **18-21** yaş

Bearinger, Lancet,2007

Adolesan Adnexal Kitleler

-Bazı Gerçekler-

- Adnexal kitle için cerrahiye giden adolesanlardaki kitlelerin çoğu fonksiyonel kistlerdir
- Tümörlerin çoğu benign Dermoid kistlerdir
- Basit görünümlü kistlerde acele etmemek gerekir. 3-6 ay beklemek doğru bir yaklaşımdır
- Çoğu zaman ultrasonografi tanı ve takipde yeterlidir
- Girişim yapılacaksa L/S tercih edilmelidir
- Fertilite koruyucu yaklaşım hemen her zaman ön planda tutulmalıdır
- Torsiyonda detorsiyon yeterlidir çoğunlukla adnexektomi gerekmez
- Malignensi şüphesi varsa jinekolojik onkologa refere edilmelidir

Adneksal Kitleleri Araştıran Modaliteler

Modalities	Sensitivity	Specificity
Gray-scale transvaginal ultrasonography	0.82-0.91	0.68-0.81
Doppler ultasonography	0.86	0.91
Computed tomography	0.90	0.75
Magnetic resonance imaging	0.91	0.88
Positron emission tomography	0.67	0.79
CA 125 level measurement	0.78	0.78

ACOG practice bulletin. Obstet & Gynecol 2007

Agency for Healthcare Research and Quality. AHRQ Publication No. 06-E004. 2006

Benign ve malign over kitlelerinin ultrasonografik özellikleri

Benign	Malign
Unilateral Düzgün sınırlı,ince kapsül Uniloküler < 10 cm < 3 mm septa	Bilateral Düzensiz sınırlı,kalın kapsül Multiple septa, solid alanlar > 10 cm >3mm septa Asit

Benign / Malign Ayırımında Değerlendirme

KLİNİK

- Anamnez
- Sistemik + Pelvik Muayene

LABORATUVAR

- **Tümör Markerler**
  - **CA 125, HE4**
  - CA 19.9 ; CEA
  - AFP ; ß – HCG
  - Hemogram ; Kan Biokimyası
- Servikal sitoloji / Kolposkopi

RADYOLOJİK

- **Ultrason USG**
- Doppler
- Magnetik Rezonans MR
- Bilgisayarlı Tomografi BT

KOLONOSKOPİ

LAPAROSKOPİ L/S

Ayırıcı Tanı

Jinekolojik

Benign

- Konjenital Anomaliler
- Fonksiyonel kistler
- Leiomyom
- Endometriyoma
- Tuboovarian abse
- Ektopik Gebelik
- Mature teratom
- Seröz Kistadenom
- Musinöz Kistadenom
- Hidrosalpinks/PID

Malign

- Germ Hücreli Tm
- Sex-Kord Stromal Tm
- Epitelyal Over Tm

Jinekolojik Değil

Benign

- Divertiküler abse
- Appendiks absesi/mukosel
- Sinir kılıfı tm
- Ureteral divertikül
- Pelvik böbrek
- Paratubal kistler
- Mesane divertikülü

Malign

- Gastrointestinal kanserler
- Retroperitoneal sarkomlar
- Metastazlar

ACOG practice bulletin. Obstet & Gynecol 2007

Vaka 1

- 12 yaşında
- Şikayet: *Ağrı*, idrar yapamama
- 4 aydır ayda bir olan ve birkaç gün süren şiddetli pelvik ağrı nedeni ile değişik merkezlerin acil servisine gitmiş ve analjezi verilerek gönderilmiş

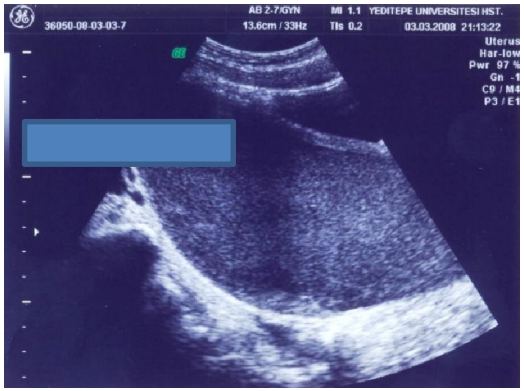

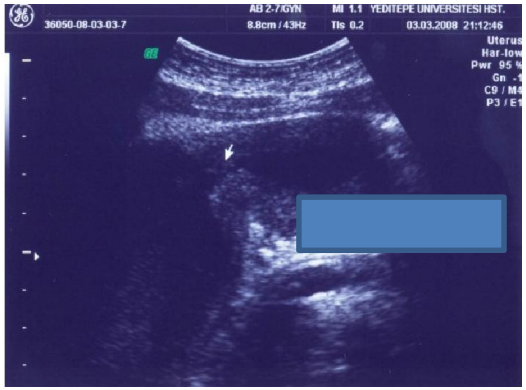

Fizik Muayene

- Globe +
- Hymen imperforatus
- Pubarş + (Tanner Evre IV)
- Telarş + (Tanner Evre IV)
- Menarş –

Cerrahi Teknik

Vaka 2

- 17 yaşında, bekar, virgo
  Menarş 15 yaş
- Son 6 ayda çok şiddetli karın ağrıları her ay artarak oluyormuş.
- USG: sağ parauterin 7x6 cm kistik kitle
- Tm belirteçleri: normal

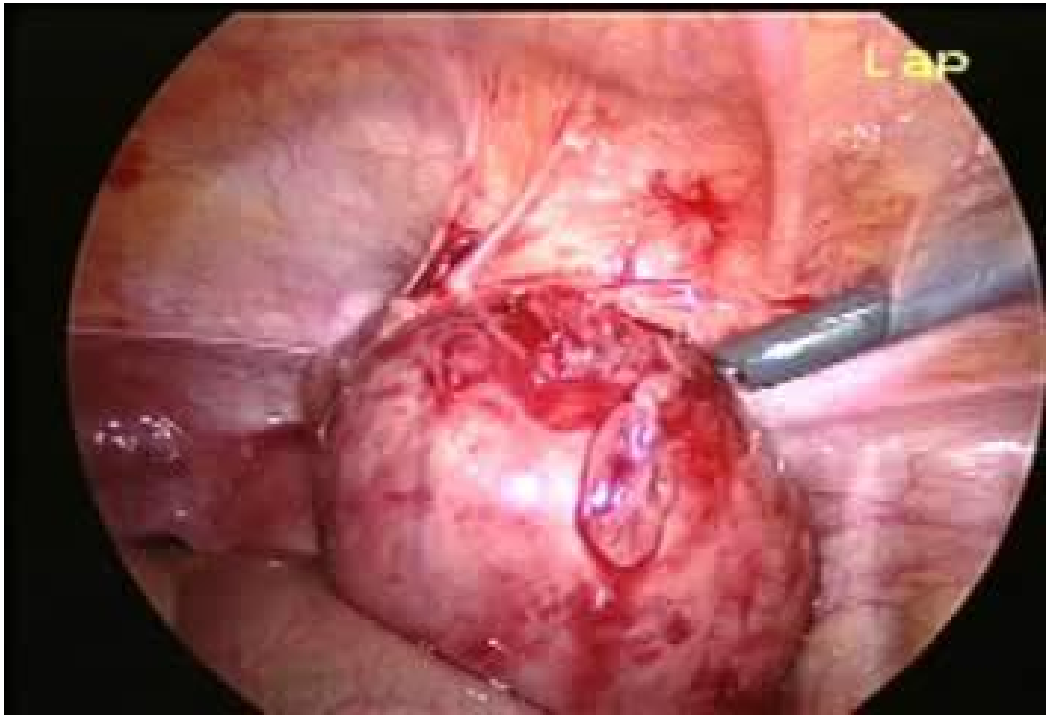

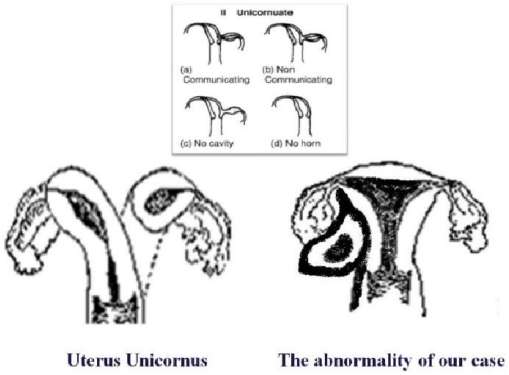

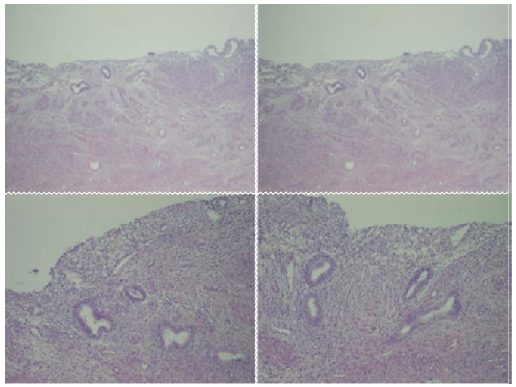

Mullerian anomaliler

- Adolesan ve pediatrik grupta solid kitle varlığında
  - Ayırıcı tanıda müllerian anomaliler de akla gelmelidir.
    - İmperfore hymen
    - Bicornuate uterus
    - Uterus didelphys
    - Unicornuate uterus
  - USG

➢ MRI

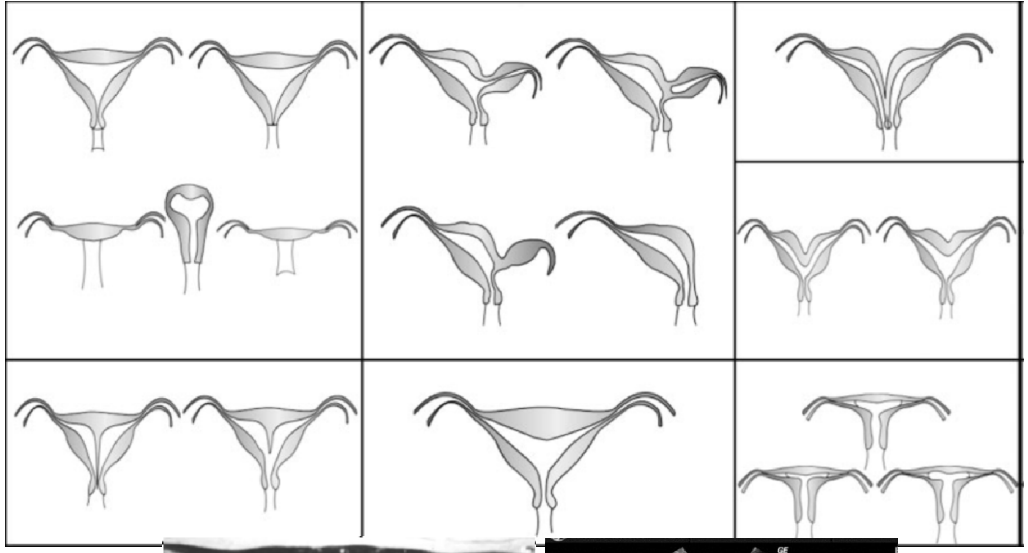

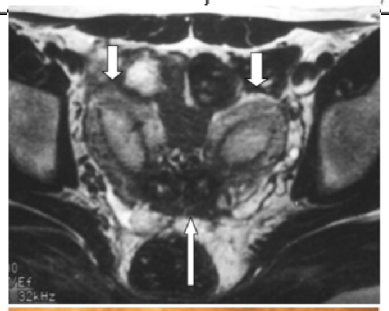

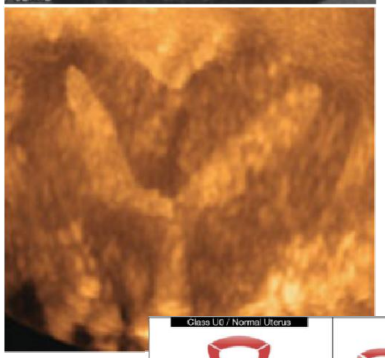

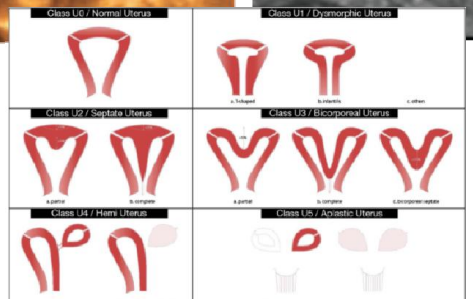

ESHRE/ESGE classification
Female genital tract anomalies

	Uterine anomaly		Cervical / Vaginal anomaly
	Main class	***Sub-class***	***Co-existent class***
U0	Normal uterus		
U1	Dysmorphic uterus	**a.** T-shaped **b.** Infantilis **c.** Others	
U2	Septate uterus	**a.** Partial **b.** Complete	
U3	Bicorporeal uterus	**a.** Partial **b.** Complete **c.** Bicorporeal septate	
U4	Hemi-uterus	**a.** With rudimentary cavity (communicating or not horn) **b.** Without rudimentary cavity (horn without cavity / no horn)	
U5	Aplastic	**a.** With rudimentary cavity (bi- or unilateral horn) **b.** Without rudimentary cavity (bi- or unilateral uterine remnants / Aplasia)	
U6	Unclassified Malformations		
U			***C*** ***V***

C0	*Normal cervix*
C1	*Septate cervix*
C2	*Double "normal" cervix*
C3	*Unilateral cervical aplasia*
C4	*Cervical Aplasia*
V0	*Normal vagina*
V1	*Longitudinal non-obstructing vaginal septum*
V2	*Longitudinal obstructing vaginal septum*
V3	*Transverse vaginal septum and/or imperforate hymen*
V4	*Vaginal aplasia*

Gynecol Surg (2013) 10:199–212

Vaka 3

- 16 yaşında, virgo
- Şiddetli karın ağrısı var.
- USG de 8-10 cm lik basit kist
- 3 ay önce 5 cm lik sağ over kisti nedeniyle takibe alınmıştı.
- Tm belirteçleri normal.

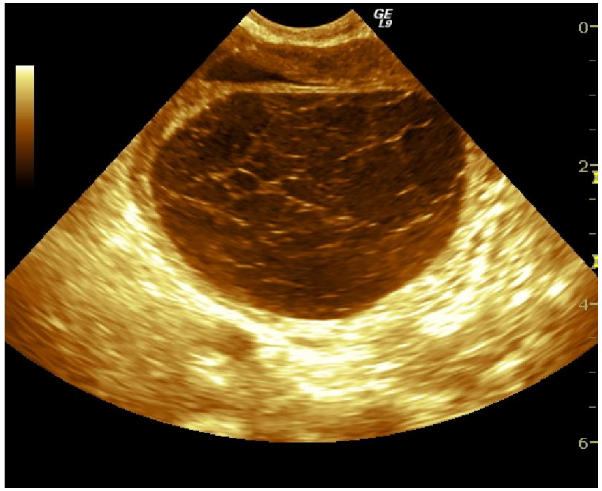

Fonksiyonel ovarian kistler

- ✓ Adolesanlardaki kitlelerin çoğu bunlardır.
  - Folliküler kistler
  - CLH (Korpus Luteum Hemorajikum)

YÖNETİM

1. Gözlem
   - %66.6, regresyon (birkaç hafta ile birkaç ay)
   - Tekrar USG (8-10 hafta sonra)
     - **Adet sonrası**
2. Hormonal tedavi
   - %71.6% regresyon (6 hafta içinde)
     - %28.4 persiste edenler → fonksiyonel kist değil
   - OKS (30 μg formulasyonlar)
3. Cerrahi
   - ≥ 8 cm
   - Büyüyen
   - Solid
   - Aşırı semptomatik
   - Persistans ≥ 3-4 ayX

- Laparoskopik over kist eksizyonu sonrası Bipolar elektrokoagulasyon istatistiksel anlamlı olarak over rezervini azaltır.

Chang-Zhong Li, 2009

Korpus Luteum

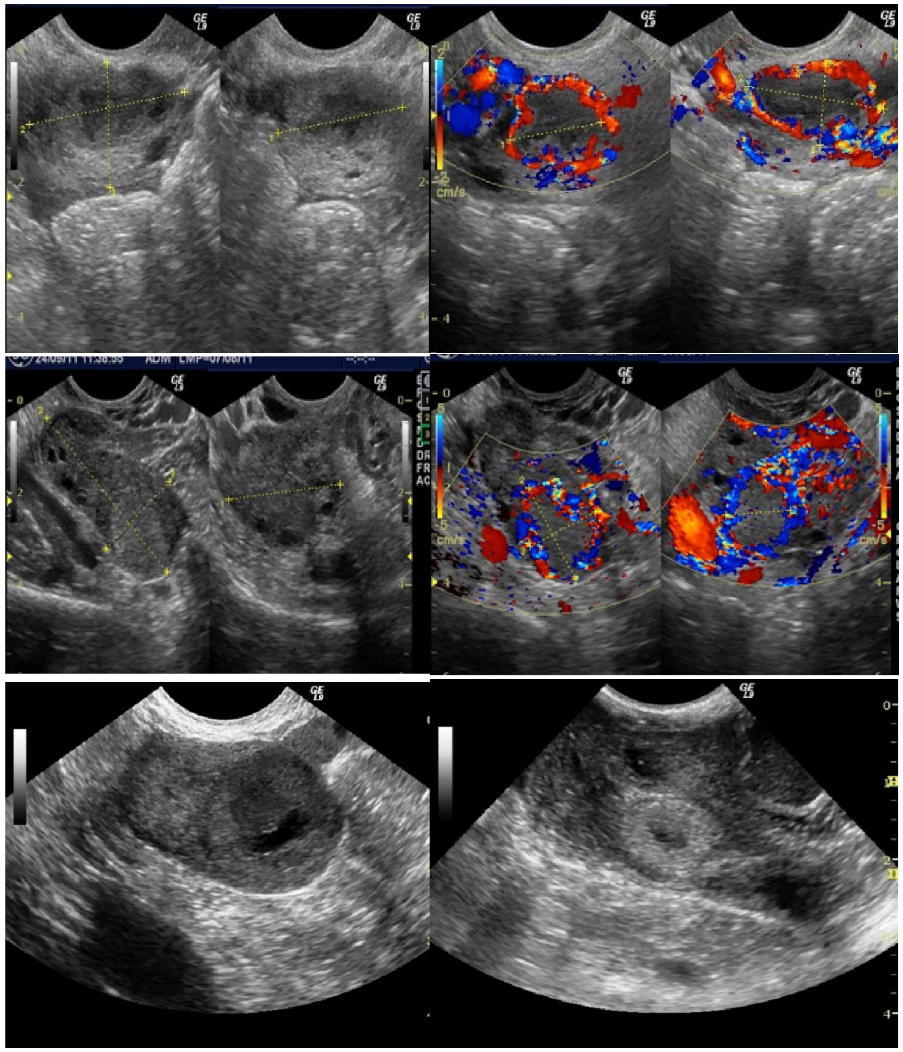

Hemorajik kist

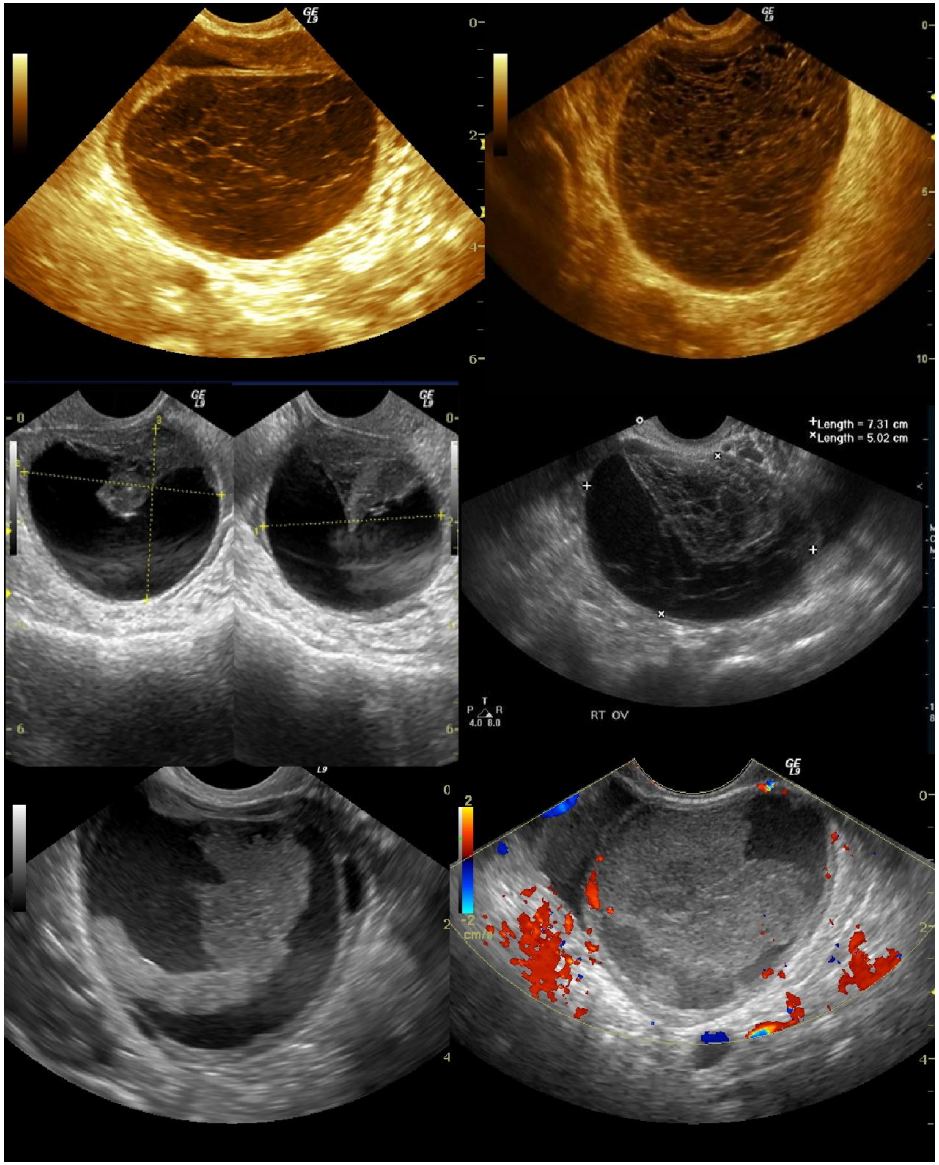

Vaka 4

- 19 yaşında, dismenore ve geçmeyen akıntı
- Son 1 haftadır yataktan kalkmayacak kadar ağrı,
- Uzun süredir ateş
- CRP:181, WBC 19500,

Vaka 5

- 18 yaşında, Şiddetli ağrı, sepsis hali
- CRP:379, WBC 17500,
- Procalcitonin:>2
- Ateş önce varmış şimdi yok

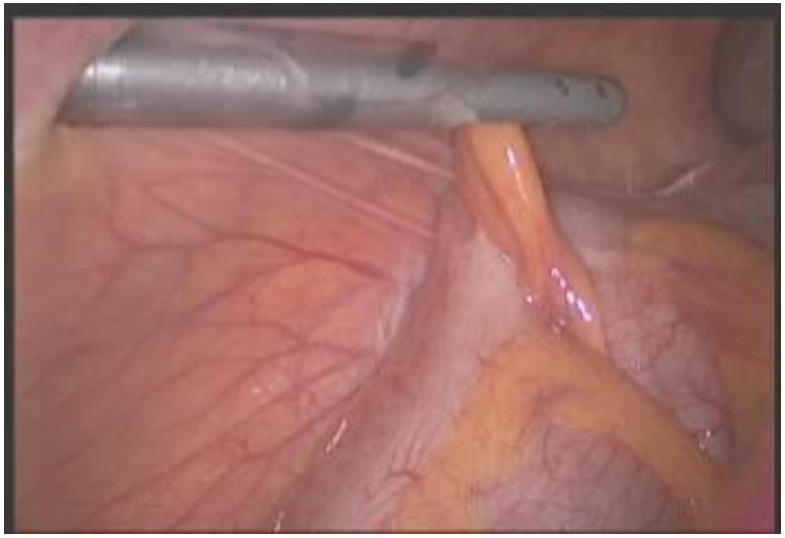

Pyosalpenx/PID/Tubo-ovarian Abse

- Geniş Spektrumlu Antibiyotik
- 24-48 saatte cevap yok→Drenaj

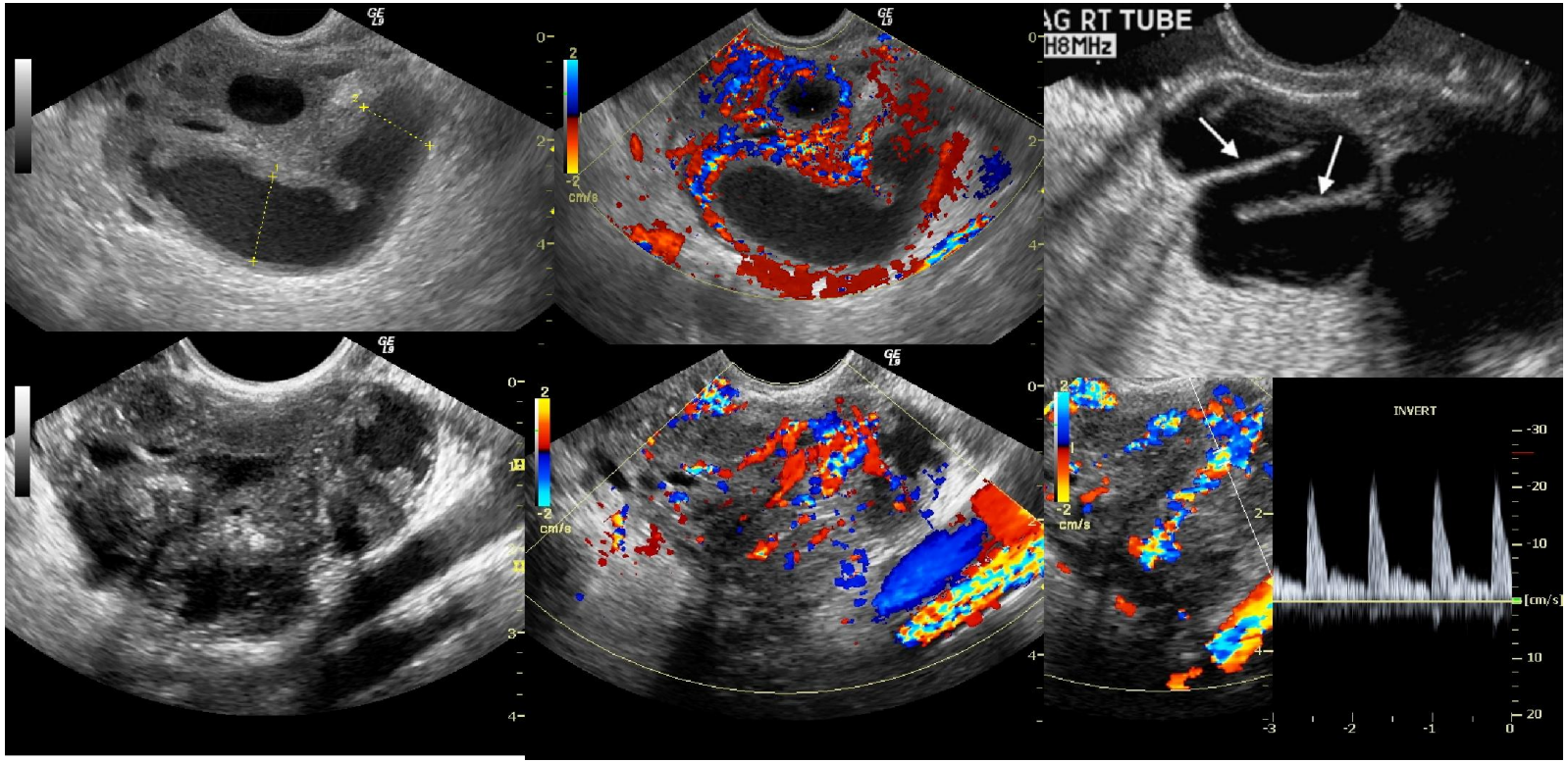

İlk Cinsel İlişki Yaşı

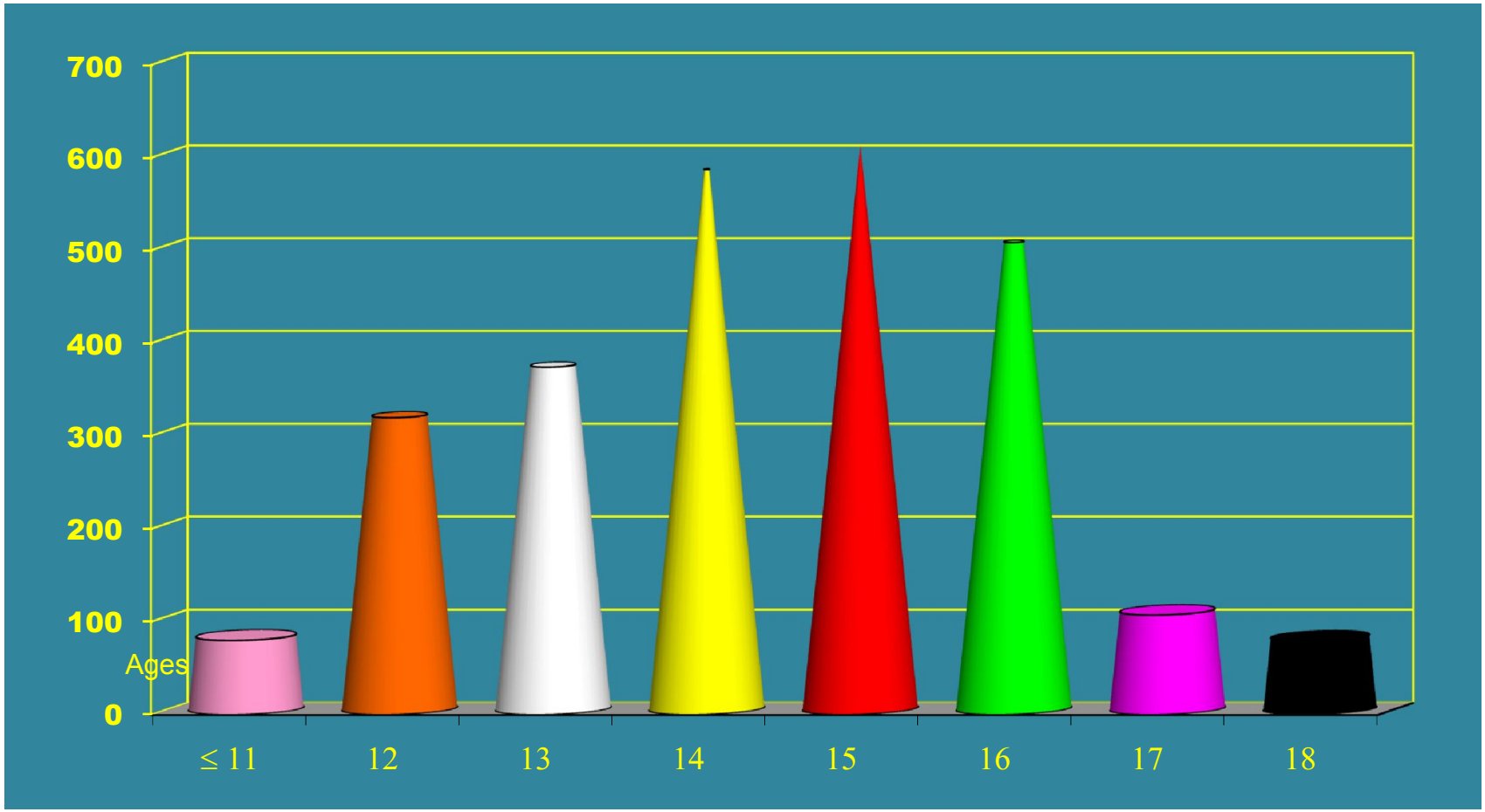

Sources: Adolescent Sexuality Survey

İlk İlişki: Başlatan Neden

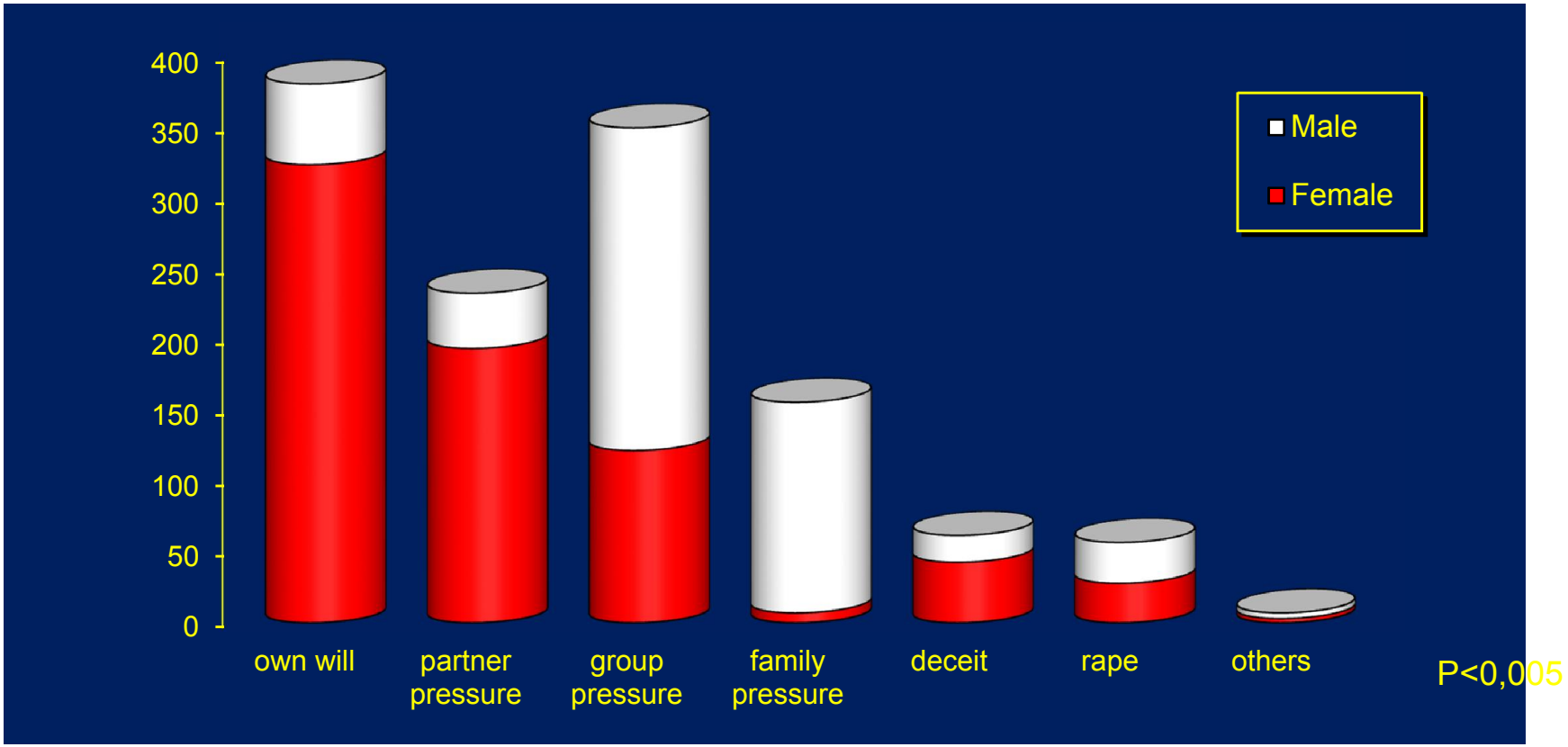

Sources: Adolescent Sexuality Survey

Vaka 6

- 16 yaşında, bekar, Bakireyim, Cinsel İlişki hiç yok diyor,
- Menarş 12 yaş
- Ani başlayan şiddetli karın ağrısı.
- Adetler düzensiz

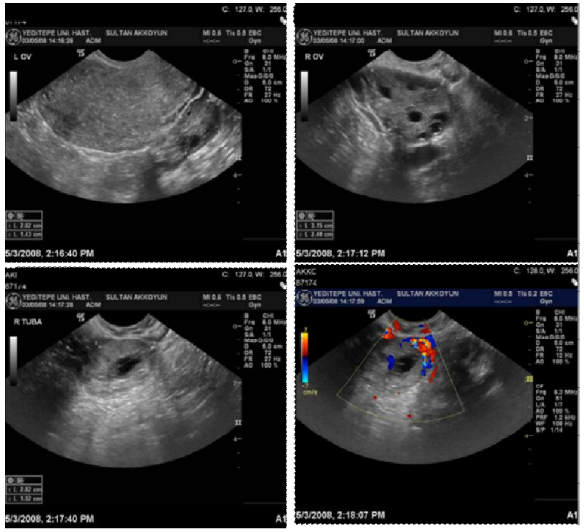

Vaka 6—annesi dışarı çıkarılıyor

- 16 yaşında, bekar, Cinsel İlişki VAR,

Adolesan gebelikler gelişmekte olan ülkelerde daha fazladır.

	15-19 yaş arası doğum (‰)
Japonya	3
Singapur	10
Çin	12
Rusya	16
Türkiye	20.7
ABD	53
Nijerya	213
Bangladeş	237

Türkiye de Durum

- Üniversiteye başlayan öğrencilere anket
  - Cinsel deneyim varlığı →%19
  - Son ilişkide kondom kullanımı →%30

Ungan M, Yaman H.
AIDS knowledge and educational needs of technical university students in Turkey.
Patient Educ Couns 2003;51:163

- Üniversite öğrencilerinde
  - Cinsel deneyim varlığı →%36.6
  - İlk deneyimin 15-19 yaş arasında olması →%71.4
  - Erkekler de poligami fazla

Gokengin D et al.
Sexual knowledge, attitudes and risk behaviors of students in Turkey.
J Sch Health 2003;73:258

Vaka 7

- 17.5 yaşında, virgo değil, menarş:13 yaş, sekonder dismenore var.
- Şiddetli karın ağrısı var.
- USG de 6 cm lik kist
- CA 125: 97

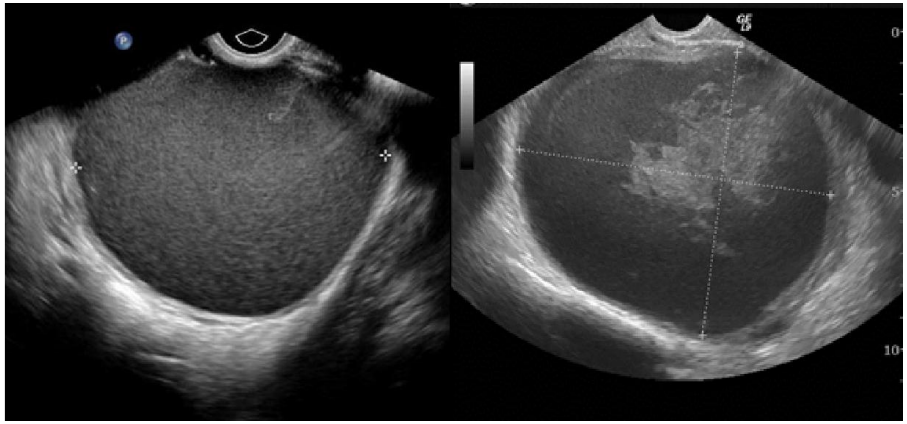

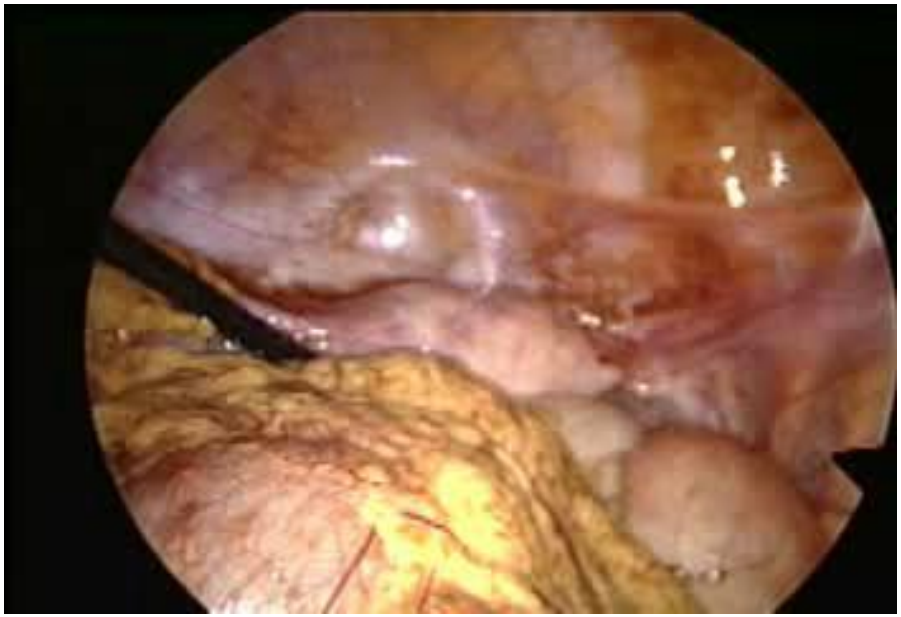

Endometrioma Cerrahisi

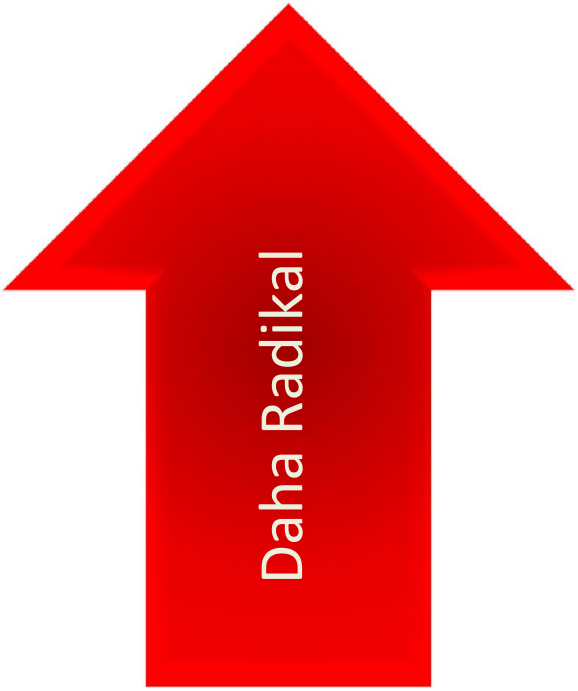

- Over rezervi azalır



- Rekürrens artar

Histopatolojik Bulgular

laparoscopy *versus* laparotomy

Comparison of the presence of ovarian tissue inadvertently excised in different ovarian cysts during laparotomy and laparoscopy.

Type of ovarian cyst	Laparoscopy (n = 150)	Laparotomy (n = 110)	*P* value
Endometrioma	49 (65%)	40 (80%)	.07
Nonendometrioma	24 (32%)	25 (41%)	.2

Eksize edilen sağlıklı over dokusunun kalite ve kantitesinde ağırlı olarak
Ovaryen kistin natürü ve cerrahi teknik
rol oynar

Saeed Alborzi, 2009

Kist eksizyonu fonksiyonel over dokusu kaybına yol acar!!!

	complete absence of follicles	presence of only primordial follicles	presence of primordial and primary follicles	detection of secondary follicles		
	Grade 0	Grade 1	Grade 2	Grade 3	Grade 4	Total
Endometriotic cysts	4	13	8	0	2	27 (58.69%)
Dermoid cysts	2	1	4	0	0	7 (15.21%)
Functional ovarian cysts	3	6	1	0	0	10 (21.74%)
Serous cystadenoma	0	1	1	0	0	2 (4.34%)
Total	9	21	14	0	2	46 (100%)

Umut Dilek, 2006

Adolesandaki endometriozise yaklaşımımızda nasıl davranalım?

Vaka 8

- 18 yaşında, menarş:15 yaş, yakınması yok
- Rastlantısal rastlanan sağ adnexal kitlesi var.
- USG de heterojen ekoda kitle
- CA 125: 22

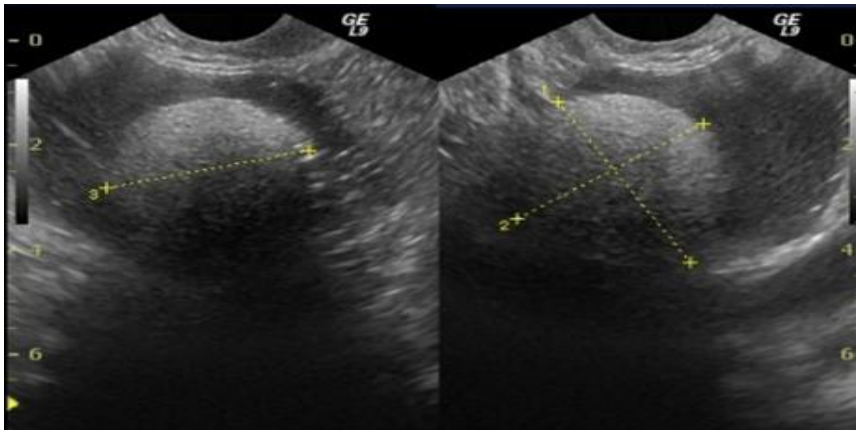

Matür Kistik Teratom
(Dermoid Tm)

✓ Adolesanda en sık görülen tm

- Semptomlar
  - Ağrı
  - Sıklıkla asemptomatik
    - Çoğunlukla tesadüfen saptanır

➢ USG
  - Yağ sıvı seviyeleri
  - Diffuz veya fokal artmış ekojenite ve akustik gölgelenme (saç)
  - Kalsifikasyon (kemik)

- Yönetim
  - Cerrahi
    - Ovarian torsiyon riski, %15
    - Bazen spontan ruptür
      - Kimyasal peritonit
        - » Yabancı cisim rxn
        - » Dens adhezyon
  - Her iki over dikkatle incelenir (Görüntüleme ve Cerrahide)
    - Bilateral olma: %10

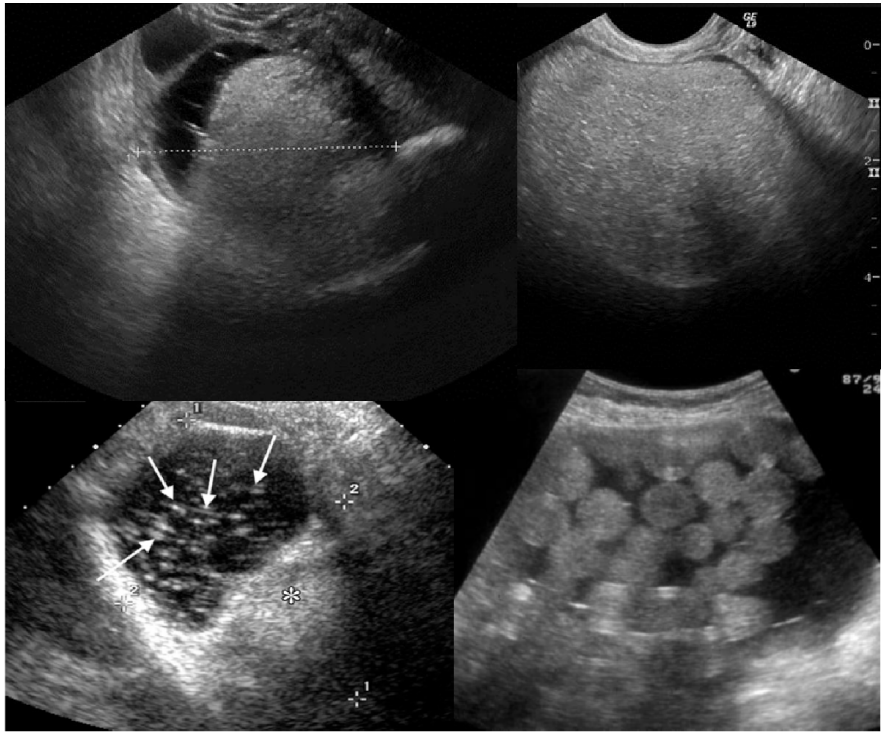

Vaka 9

- E.T., 17 yaşında, Virgo, düzensiz adet +
- Gece 3 de başlayan ani şiddetli kasık ağrısı
- Acilde sabahlama, bulantı-kusma
- Rutinler normal, beta hCG:-
- Abdominal Muay: Tahta karın
- Abd USG: pelvik konglomere kitle
- Acil L/S

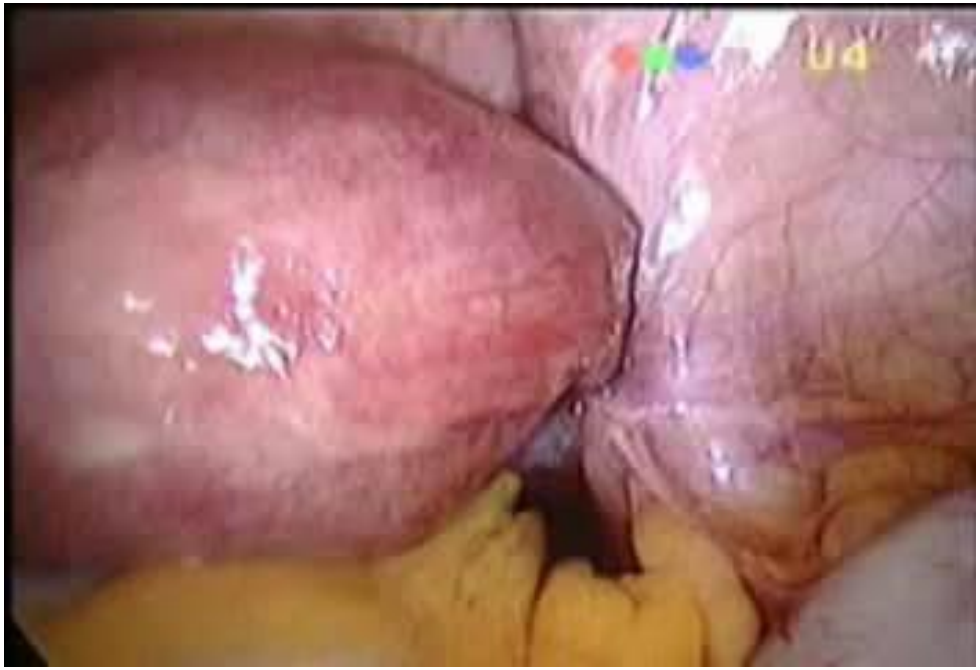

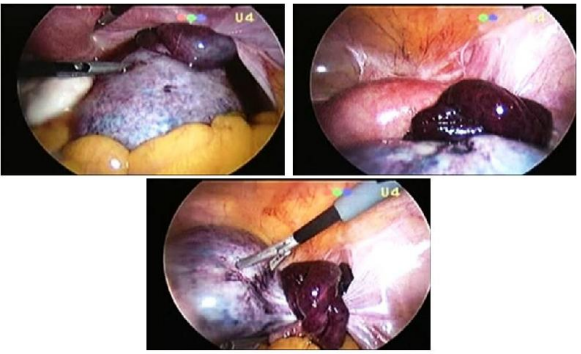

Resim-1. Siyanoze over ve nekroza yakın tuba

Adolesanda Adnexal Torsiyonun Yönetimi

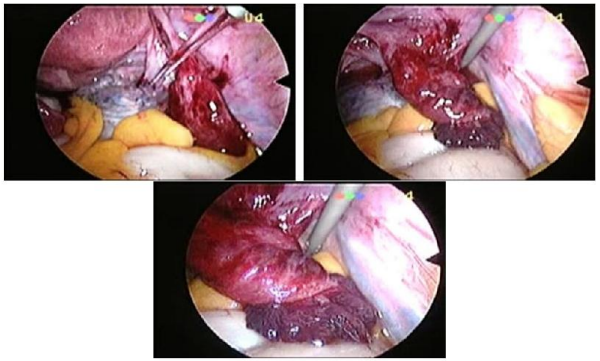

Resim-2. Detorsiyondan 15 dakika sonraki görünüm

- ✓ Acil laparoskopi!
- ✓ Torsiyon şüphesi olan tüm vakalara da yapılmalıdır
- ✓ Tanıda ve tedavide gecikme over rezerv kaybına veya over kaybına yol açabilir

- ➢ Detorsiyon!
  - – Yapılacak tek prosedür
    - Cerrahi sırasında nekrozun derecesini tahmin etmek→ ZOR
    - Renk-Çap-Ödem→ Over dokusunun hasarını direkt olarak göstermez
    - Iskemik-hemorajik-siyah mavimsi görünüm
      - – Gangren den ziyade venöz ve lenfatik stazın sonucu mg.
  - – Ek girişimden kaçınılmalıdır
    - Ovarian kistektomiden (iskemik overde) kaçınılmalıdır
      - – İskemik doku frajil ve kırılgandır
      - – Bu dokuyu ellemek risklidir
      - – Overe ek zarar verilebilir
      - – Zaten bu kistlerin çoğu fonksiyonel kistlerdir
  - – Rekürrens nadirdir
    - Tekrarlarda ovaryopexi yapılmalıdır

Cass DL. Semin Pediatr Surg 2005;14:86-92. Mazouni C, et al. Gynecol Obstet Fertil 2005;33:102-6. Oelsner G, et al. Clin Obstet Gynecol 2006;49: 459-63.

Vaka 10

- 21 yaşında, Kolombiyalı, Yüzücü ama son 6 aydır bacak ağrısından dolayı koltuk değnekleriyle yürüyor.
- Ortopedi kalça için bir ameliyat yapmayı planlıyorken ameliyat masasında adetinin geciktiğini söylemiş. Konsultasyon istediler. İdrarda gebelik testi pozitif Operasyonu iptal ettirdim.
- 8w iken spontan abort oldu. Koltuk değnekleriyle zorlukla ayakta durabiliyor.
- Tm belirteçleri normal.
- USG de 6x7x5 cm solid kitle

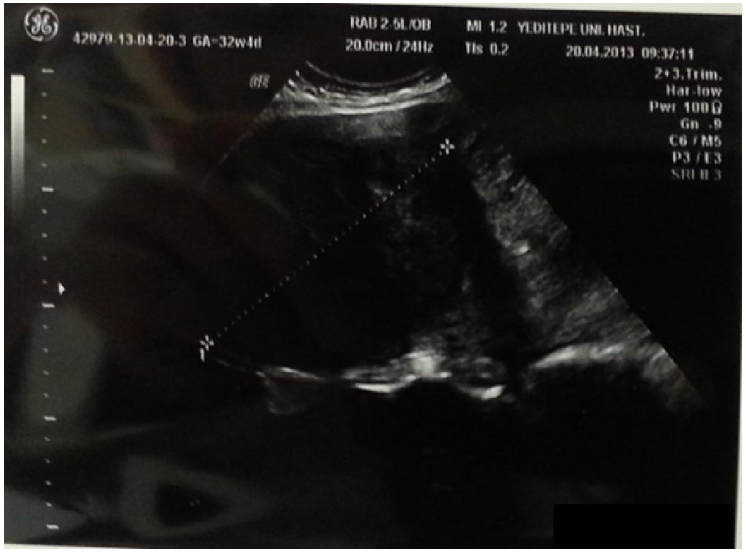

Vaka 10

Fibroma

- Solid Over tm
- Benign

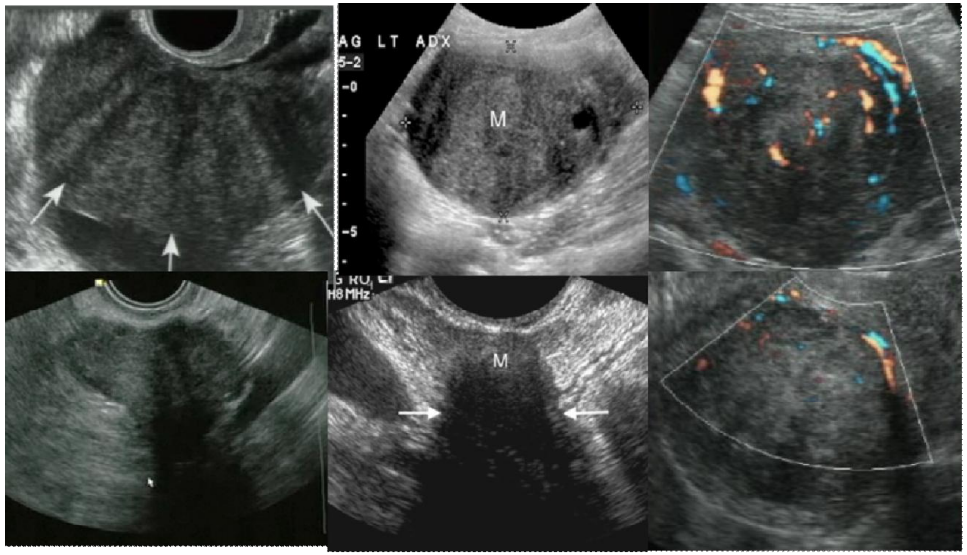

Vaka 11

- 19 yaşında, menarş:10 yaş, sekonder dismenore var.
- Sürekli olan karın ağrısı var.
- 1 yıldır OKS'ye rağmen büyüyen kisti var
- USG de 6x8 cm lik kist
- CA 125: 61

15-17 yaş çocuklardaki over tm leri

	n	%
Germ Hc li	126	49
Epitelyal	71	28
Sex Kord Stromal	40	16
Karışık	20	8

Breen & Maxson

Malign Germ Hücreli Tümörlerde Neden Konservatif Cerrahi ?

- Hastaların çoğu genç ve fertilite isteği olan hastalar
- Tümörlerin çoğunluğu evre I
- Bilateral over tutulumu, bazı histolojik tipler ve ileri evre hastalık dışında nadir
- Kemosensitif tümörler
- Organ koruyucu cerrahi tedavi hastalığın kürabilitesini ve yaşam beklentisini etkilememektedir

Epitelyal over tümörleri

- ✓ Adolesanda neyse ki seyrektir.
- Seröz/musinöz kistadenom en sık görünür
- Persistean ovarian kislerde düşünülmeldir
  - Oldukça büyüktürler
  - Borderline over tm olma potansiyelleri vardır

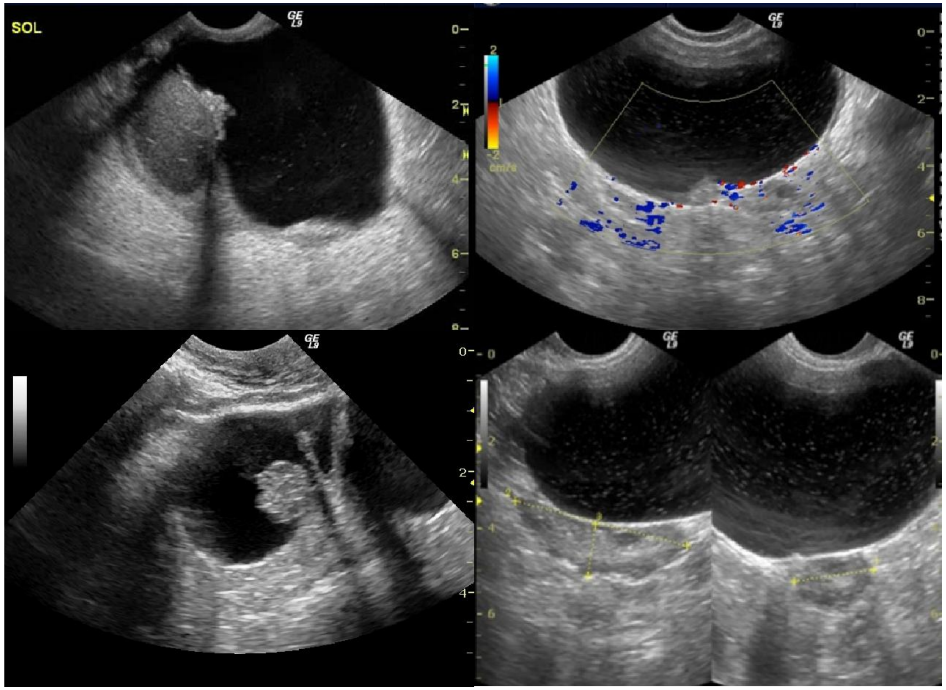

Malignite riski

15 yaş altı kitle	15 ve üstü yaşlarda kitle
%11	%4.4

Bren JL et al, Clin Obstet Gynecol 1977;20(3):607-623
Templeman C et al. Obstet Gynecol 2000;96(2):229-233

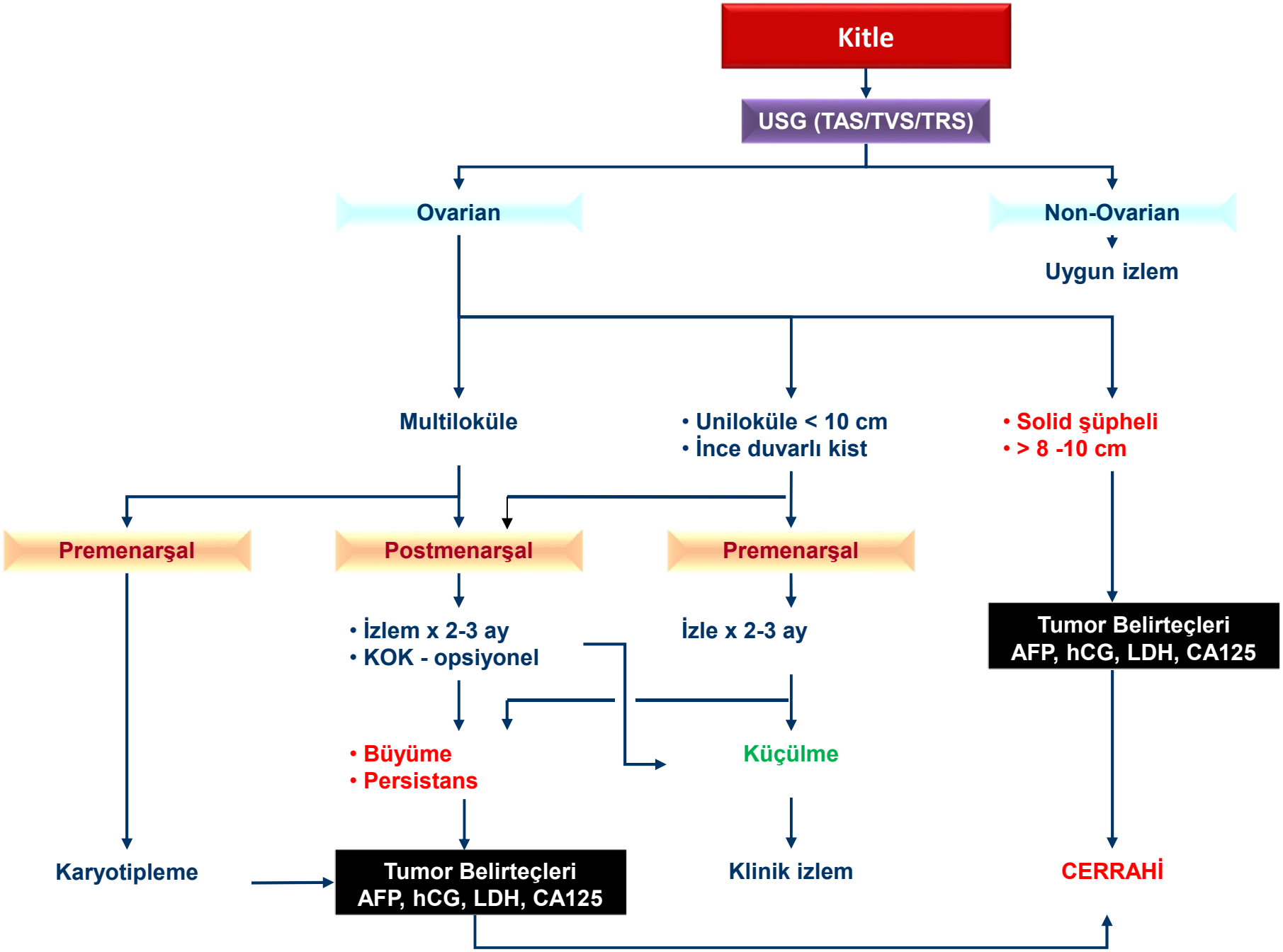
Kitle
USG (TAS/TVS/TRS)
Ovarian
Non-Ovarian
Uygun izlem
Multiloküle
• Uniloküle < 10 cm
• İnce duvarlı kist
• Solid şüpheli
• > 8 -10 cm
Premenarşal
Postmenarşal
Premenarşal
• İzlem x 2-3 ay
• KOK - opsiyonel
İzle x 2-3 ay
Tumor Belirteçleri
AFP, hCG, LDH, CA125
• Büyüme
• Persistans
Küçülme
Karyotipleme
Tumor Belirteçleri
AFP, hCG, LDH, CA125
Klinik izlem
CERRAHİ

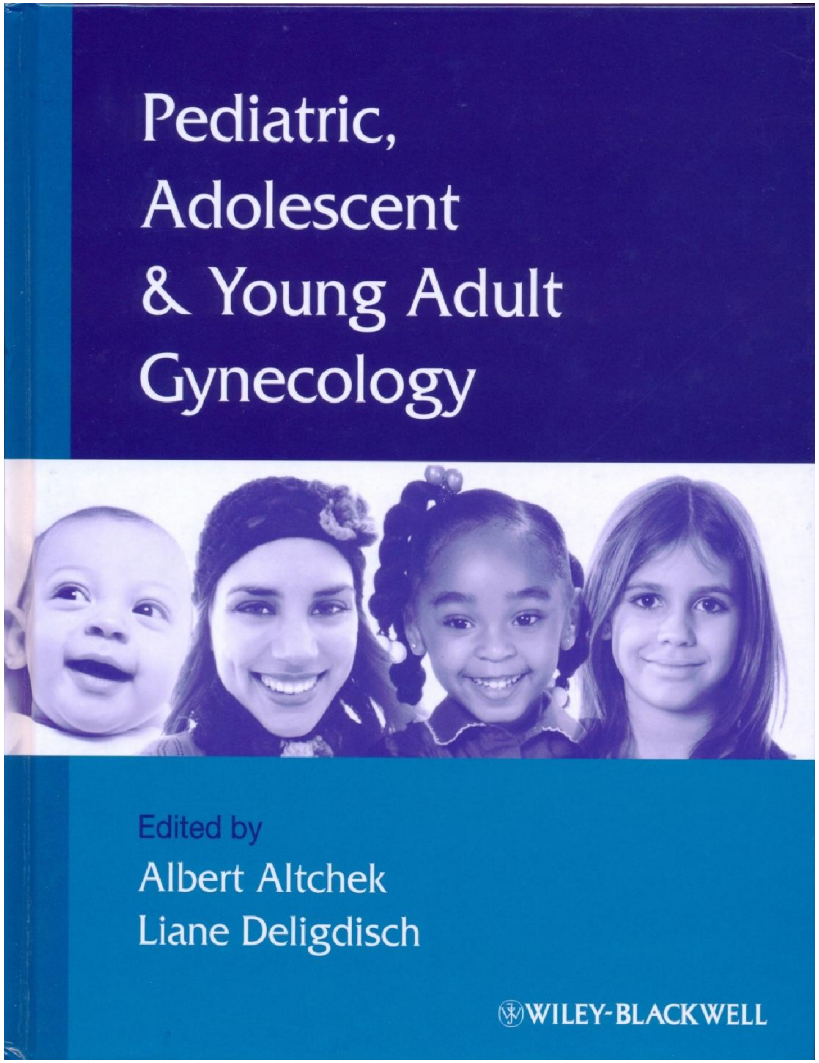

Teşekkürler