Çocukluk ve adölesan dönemi adneksial kitlelerin yönetimi

M. Coşan Terek
Ege Üniversitesi Tıp Fakültesi
Kadın Hastalıkları ve Doğum Anabilim dalı

Çocukluk ve adölesan yaş grubu

- Serviks hastalıkları ile ilgili yönergelerde 21. doğum gününden önceki kişiler olarak tanımlanmaktadır.

- Adolesan dönemi biyolojik ve psikolojik gelişim zamanıdır.

Moscicki Arch Ped Adolesc Med 2000

Prepubertal dönem

- Pelvik kitle uterus, adneks, over, idrar yolu ve bağırsak kökenli olabilir.

- Küçük pelvik kapasite nedeni ile pelvik kitle büyüdüğünde hızla abdominal yerleşimli olur ve muayenede palpe edilebilir.

- Over kitlelerinda yakınma:
  - Olmayabilir.
  - Kronik basıya bağlı bağırsak ve mesane ile ilgili
  - Rüptür ya da torsiyona bağlı akut batın

Prepubertal dönem

- Abdominal yerleşimli bir overe ait kitle çocuklarda oluşan Wilms tümörü ya da nöroblastoma ile karışabilir.
- Tümörlerin abdominal yerleşmesi sonucu ovare ait ligamentler uzar ve torsiyon yatkınlığını arttırır.
- Abdominal palpasyon ve bimanuel retroabdominal muayene non-spesifik abdominal ya da pelvik yakınmaları olan her çocukta önemlidir.

Sıklık

- Cerrahi karar verme sıklık düzeyini etkiler
  - Gerileyecek olan işlevsel kistlelerin cerrahi olarak çıkarılması benign kitle yüzdesini arttırır.

- 20 yaş altı non-neoplastik kitleler totalin 2/3'ünü oluşturur.

- 10 yaş altı kitlelerin %60'ı non-neoplastik ve neoplastik kitlelerin 2/3'ü benigndir.

- 9 yaş altı solid over tümörlerinin %80'i malignd ir.

Helmrath Semin Pediatr Surg 1998

Tanı

- USG en değerli görüntüleme yöntemidir.
  - Unilokuler ve multilokuler kistler gerileyebilir.
  - Solid bileşen varsa germ hücreli tümör akla gelir.

- Prepubertal dönemde over kanseri düşük
  - 20 yaş altı tümörlerin ½-2/3'ü germ hücreli tümörler

Laar Semin Pediatr Surg 1998
Lapmhin Surg Clin North Am 1985

Klinik

- Unilokuler kistlerin çoğu benigndir ve 3-6 ay içinde geriler.
  - İşlevsel folikül kistleri fetus, yenidoğan ve prepubertal kızlarda görülebilir.
  - Ebeveynlere over ait torsiyon riski anlatılmalıdır.
  - Cerrahide acele etmek üremeyi olumsuz etkileyecek olan tuba ve overe ait yapışıklıklar ile sonuçlanır.

- 8 cm'den büyük olan ve izlemde büyüyen kitleler cerrahi gerektirir.

Kirkham Adolesc Med 2012

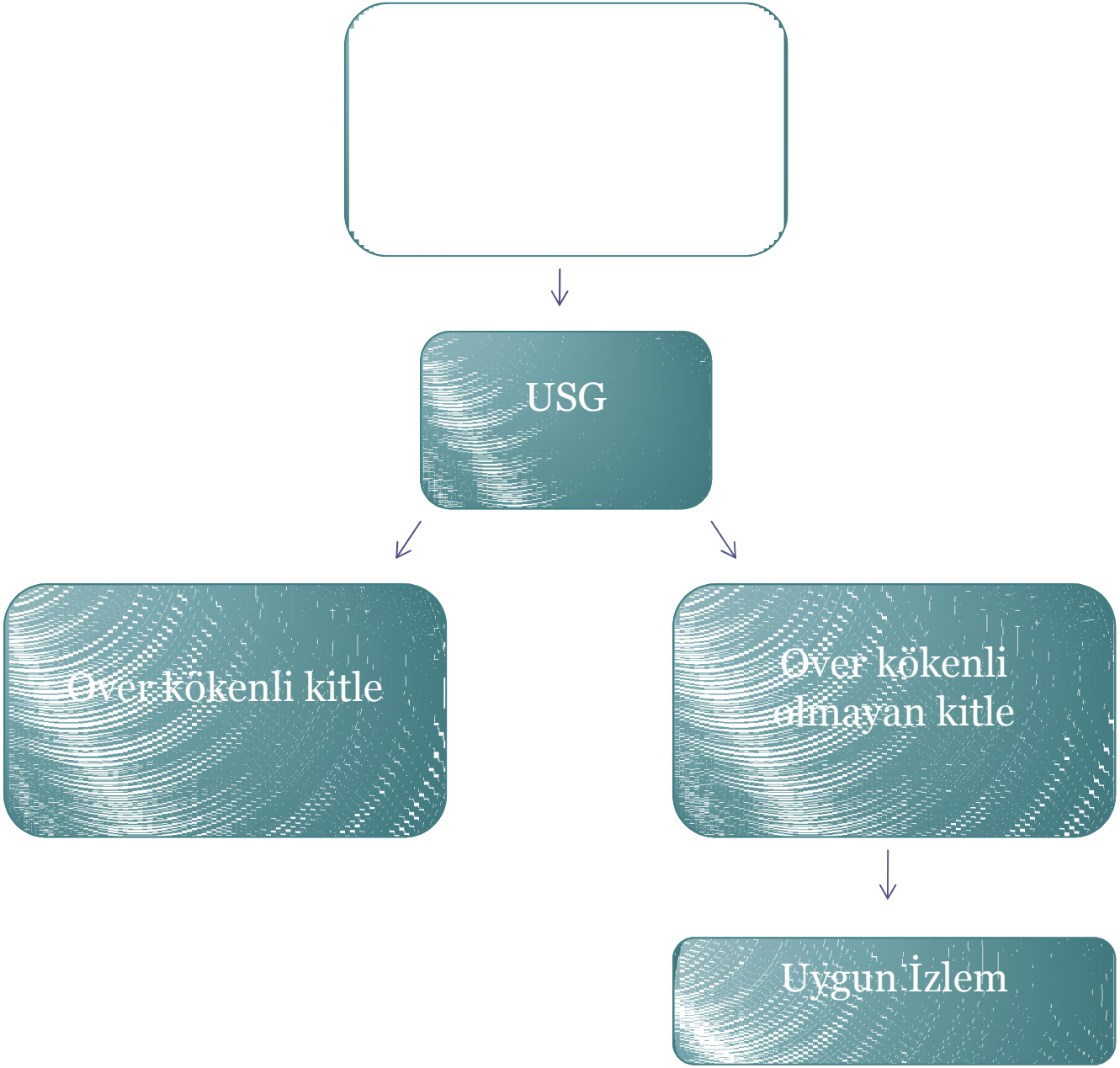
USG
Over kökenli kitle
Over kökenli olmayan kitle
Uygun İzlem

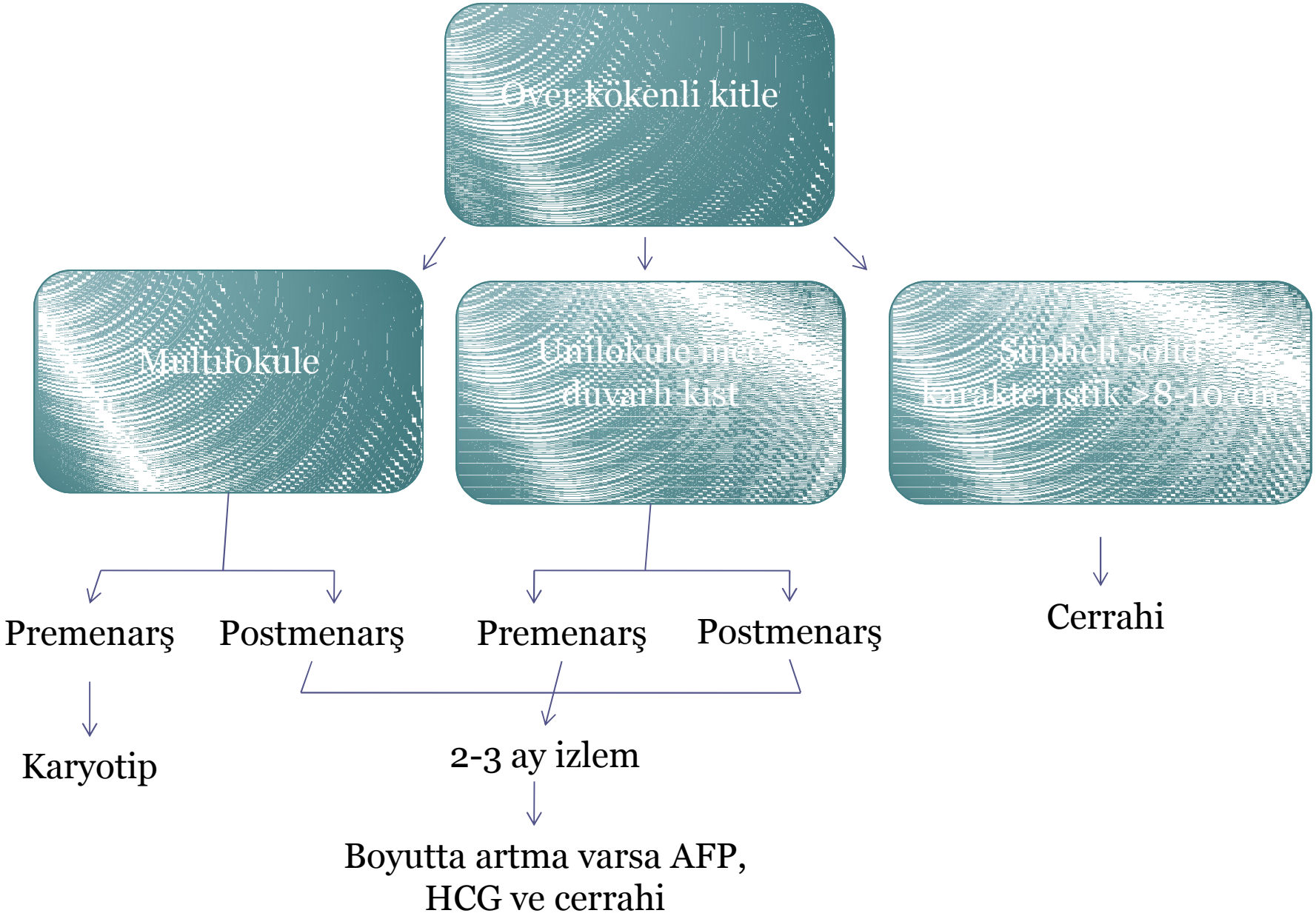
Over kökenli kitle
Multilokule
Unilokule ince duvarlı kist
Şüpheli solid karakteristik >8-10 cm
Premenarş
Postmenarş
Premenarş
Postmenarş
Cerrahi
Karyotip
2-3 ay izlem
Boyutta artma varsa AFP, HCG ve cerrahi

Adolesanda pelvik kitle

- Yakınma
  - Olmayabilir
  - Akut ya da kronik
  - Overe ait kilte üriner sistemi ya da pelvik ağrı nedeniyle yapılan USG'de saptanabilir.

- USG'de basit kistik folikül ve fizyolojik miktarda pelvik sıvı pelvik ağrısı olan adolesanda over kist rüptürü klasik tanısıdır.

- Over torsiyonu intraperitoneal ya da intraovarian kanamaya bağlı şiddetli akut ya da aralıklı yakınmalara neden olur.
  - Acil cerrahi gerekebilir, tanı zorlayıcı olabilir.

Over torsiyonu

- 13 yaşında premenarş kız çocuğu
- Sol over uterustan büyük izlenmektedir.
- Renkli Doppler incelemede sol overde kanlanma yok,
  - Venöz kan kaybı ile birlikte yüksek dirençli arterial akım,
  - Dönmüş vasküler pedikül ve burgu şeklinde damarlar

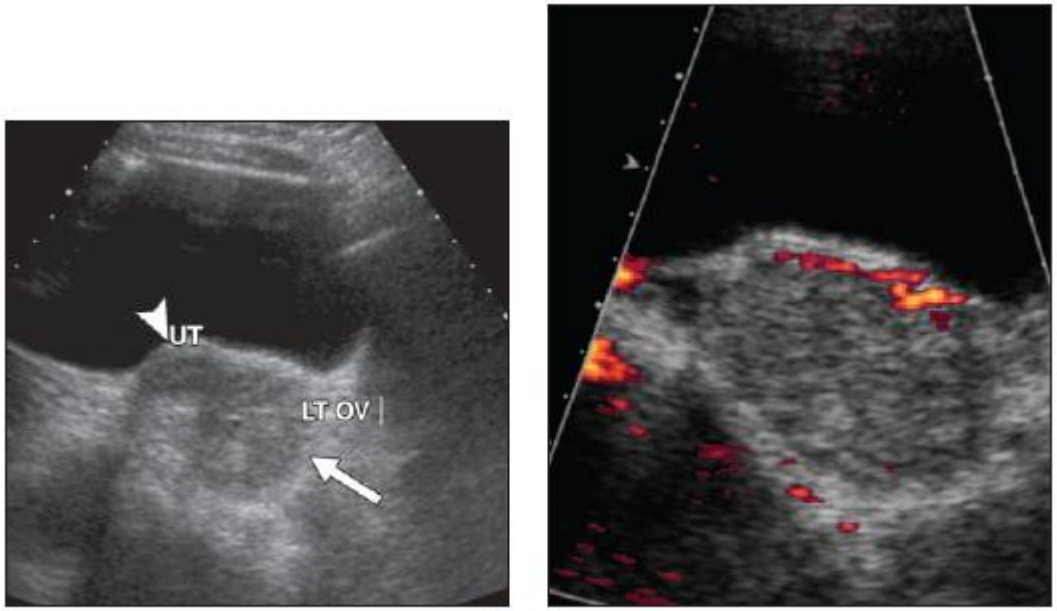

Anthony AJR 2012

Adölesanda pelvik kitle

- Büyüyen overe ait kitleler konstipasyon, belirsiz rahatsızlık, erken doyma gibi bağırsak ile ilişkili yakınmalar; idrara sık çıkma; üretra ve mesane boynu obstrüksüyonu oluşturabilir.
- Adolesanda over kaynaklı kitleler ön plandadır, uterustan kaynaklanan kitleler oldukça nadirdir.
- İlk olarak gebelik olasılığı düşünülmeli ve öncelikle dışlanmalıdır.

Gokaslan H Turkish Pediatrics Archive 2011

Öykü-pelvik bakı

- İlk pelvik muayene ile ilgili anksiyete
- Cinsel aktivite ile ilgili soruların gizliliği
- Tanı testleri ve cinsel aktivite durumuna bakılmaksızın gebelik testi istenmelidir.
  - Germ hücreli tümörlerde AFP, HCG artar

Öykü-pelvik bakı

- Birincil görüntüleme yöntemi USG
  - Apandisit ya da jinekoloji dışı durumlar için BT, MR

- Uterovajinal malformasyon varlığında cerrahi öncesi anatominin analaşılabilmesi için MR yardımcı olabilir
  - Karın ağrısı olan adölesanda beklenmeyen uterus ya da vajen anatomisi bulunabilir.
  - Dikkatli cerrahi planlama yapılmalıdır.

Ayırıcı tanı

- Pubertal durum dikkate alınmalıdır.
  - Menarş sonrası işlevsel kitle olasılığı artar
- Malign neoplazi riski adolesanda küçük çocuklara oranla daha azdır.
  - Germ hücreli tümör yaşamın ilk 10 yılında en sık görülen tümör
- Matür kistik teratom en sık neoplastik tümördür.

Disgenetik gonad

- Neoplazilerin disgenetik gonadlardan ortaya çıkabileceği çok iyi bilinmelidir.
- Malign tümörler Y kromozomu taşıyan disgenetik gonadı olan hastaların %25'inde görülür.
- XY gonadal disgenezi ya da onun mozaik varyantı olan hastalar pubertal gelişime ulaştıklarında gonadektomi önerilmelidir.

Ayırıcı tanı

- İşlevsel over kistleri sıklıkla adolesanlarda görülür.
  - Tesadüfen saptanır, torsiyon ve rüptüre bağlı ağrı oluşturabilir.

- Embriyolojik kalıntı göstergesi olan paratubal kistler overe ait kitleler ile karışabilir.
  - Paramezonefrik ve Wolf kanalı artıkları
  - 1-8 cm arasında
  - Adneksial torsiyon yapabilir.

Adolesanda endometrioz

- Dismenore, kronik pelvik ağrı
- Ortalama yaş 16
- En fazla tıbbi tedaviye yanıt vermeyen kronik pelvik ağrılı adolesanda görülür.
  - Laparoskopide %50-70 endometrial implant saptanır.

Adolesanda endometrioz

- Peritoneal endometrioz
  - Sampson retrograd menstrüasyon teorisi
  - Kırmızı, siyah, opak beyaz lezyonlar

- Overe ait endometrioz
  - İnvajine olan epitelyal inklüzyonların çölomik metaplazisi
  - 16 yaş altı KPA'da bu gelişim için yeterli zaman olmadığından endometrioma nadir görülür.

- Rektovajinal septumun adenomyotik nodülü

Adolesanda endometrioma

- Endometrioma varlığında 20 yaş altı %77 başvuru yakınması ağrı
- Ergende endometrioma varlığında genelde ileri evre endometrioz bulunmaktadır.
- Diğer klinik özellikler benzer

Lee J Pediatr Adolesc Gynecol 2013

Table 2
Clinical Characteristics of Endometrioma According to Age

Characteristics*	Group 1 (n = 35)	Group 2 (n = 176)	Group 3 (n = 135)	Group 4 (n = 30)
Site, n (%)				
Left	11 (31)	66 (37)	42 (31)	12 (40)
Right	7 (20)	49 (28)	40 (30)	11 (37)
Bilateral	17 (49)	61 (35)	53 (39)	7 (23)
Coexisting gynecologic problems, n (%)†				
None	35 (100)	151 (86)	93 (69)	16 (53)
Myoma or adenomyosis	0	25 (14)	42 (31)	14 (47)
Stage, n (%)‡				
III	17 (49)	100 (57)	78 (58)	16 (53)
IV	18 (51)	76 (43)	57 (42)	14 (47)
Type of lesions, n (%)				
Peritoneal endometriosis	26 (74)	134 (76)	93 (69)	24 (80)
Posterior cul-de-sac obliteration	20 (57)	90 (51)	63 (44)	19 (63)
Tubal or ovarian adhesion	11 (31)	56 (32)	34 (25)	11 (37)
Deep endometriosis	0	0	0	0
CA-125, IU/L	99.2 ± 194.9	115.1 ± 443.4	55.3 ± 53.9	69.7 ± 67.2
Size, cm	6.1 ± 2.6	6.3 ± 3.1	5.9 ± 2.6	6.1 ± 1.8

* Group 1, aged ≤20 years; group 2, aged 21-30 years; group 3, aged 31-40 years; group 4, aged 41-45 years.

† $P < .05$ among all comparisons except between group 3 and 4 by Fisher exact test.

‡ According to the American Society for Reproductive Medicine classification system (1997).

Adolesanda endometrioma

- 17-24 yaş
- En sık yakınma kronik pelvik ağrı
- İki olguda genital malformasyon
- %22 çift taraflı
- 12 olguda Douglas obliterasyonu

Table 2
Endometriosis Characteristics during Surgery

Characteristic	Mean ± SD, Range, or n (%)
Endometrioma	
Left ovary	
Single	31 (49%)
Multiple	5 (8%)
Total size of the cyst (cm)	4.7 ± 1.9 (2-9)
Right ovary	
Single	39 (62%)
Multiple	2 (3%)
Total size of the cyst (cm)	5.08 ± 2.07 (1-10)
Superficial peritoneal endometriosis	22 (35%)
Deep peritoneal endometriosis	14 (22%)
Douglas pouch obliteration	
Partial	11 (18%)
Complete	1 (2%)
Not obliterated	51 (81%)
Adnexal adhesions	
<8	36 (57%)
8-16	19 (30%)
>16	8 (13%)

Adhesions are calculated according to revised ASRM classification. Stage I (minimal, 1-5), Stage II (mild, 6-15), Stage III (moderate, 16-40), Stage IV (severe, >40).

Özyer J Pediatr Adolesc Gynecol 2013

Adolesanda endometrioz

- Embriyonik müllerian kalıntı teorisi
  - 16 yaşına kadar olan endometrioz gelişimini açıklar
  - Pelvik brimde ve pelvik peritoneal ceplerin tabanında olan sarı-kahverengi nodüller
  - Adoelsanda menarştan 6 ay sonra ortaya çıkar
  - 1/3 konjenital anomaliler ile birliktedir.

Adolesanda endometrioz

- Adolesan pelvis yapısından dolayı peritoneal endometrioz en çok rektovajinal poş ve uterosakral ligamentte görülür.

- Nonpigmente ya da veziküler lezyonlar, peritoneal pencereler ve kırışıklıklar şeklinde atipik görünümler olabilir.

Laufer J Pediatr Adolesc Gynecol 2003

Adolesanda endometrioz

Adolesanda infiltre olmuş endometriotik lezyonlar	
Uterosakral ligament	%58
Rektovajinal poş	%31
Retroservikal-vajinal alan	%31
Rektum	%13
Mesane pillar	%11

Adolesanda endometrioz

- Muayenede serviksin orta hattan 1 cm yer değiştirmesi kısalmış olan kardinal ligamenti ve endometriozu gösterir.
- Serviksin lateral retraksiyonu maksimum olduğu zaman aynı taraftaki uterosakral ligamentte nodüler endometrioz olabilir.
- Rektovajinal poş ağrılı kırmızı lezyonların en sık görüldüğü yer olduğu için iyi değerlendirilmelidir.

Endometrioma cerrahisi

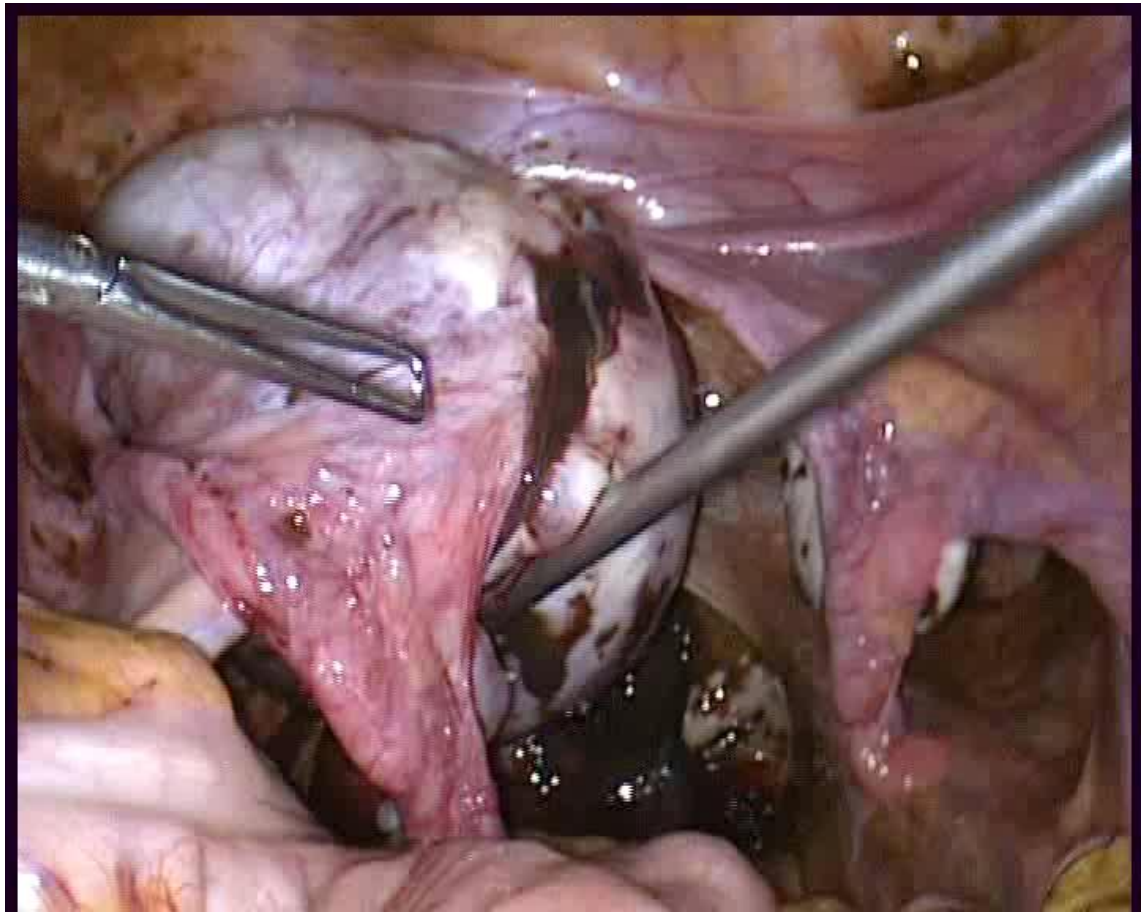

Germ hücreli tümörler

- Yenidoğan döneminde ve 15-19 yaş arası en sık görülen tümörlerdir.
- Matür kistik teratom (en sık)
- Disgerminom
- Endodermal sinus tümörü
- İmmatür teratom

Germ hücreli tümörler

- Embriyo döneminde germ hücreleri fetal yolk kesesinde üretilir ve primordial germ hücresi halini alır.
- Normal olarak buradan göç ederek gonad taslaklarına yerleşirler.
- Neoplastik dönüşüm bu hücrelerde ortaya çıkabilir.
  - Hücrelerin farklılaşması baskılanırsa disgerminom oluşur.
  - Embriyonal farklılaşma sonucunda embriyonal karsinom, matür ya da immatür teratom ortaya çıkar.
  - Ekstraembiryonik farklılaşma sonucunda endodermal sinüs tümörü ve koryokarsinom oluşur.

Gokaslan H Turkish Pediatrics Archive 2011

Matür kistik teratom

- %10-15 çift taraflı
- Over torsiyonu, rüptür, Meigs Sendromu
- Her üç germ yaprağından köken alır, en çok deri ve ekleri görülür.
- Postpubertal kızlarda daha sık görülür.
- Cerrahi tedavide over korunmalı ve kist içeriği batına yayılmadan çıkarılmalıdır.

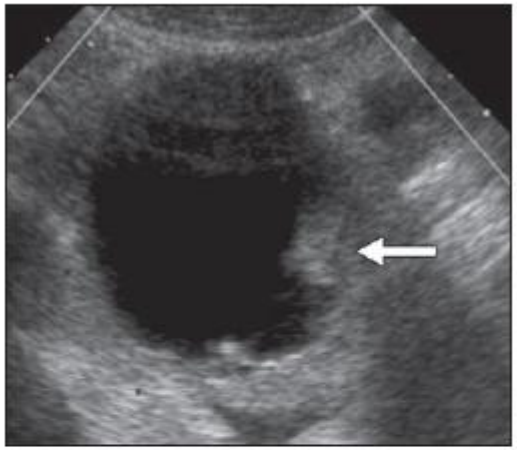

Fig. 4—8-year-old girl with intermittent abdominal pain, worsening 2 days before admission. Color Doppler ultrasound image shows cystic mass with calcifications (not shown) and echogenic mural nodule with shadowing (*arrow*), highly suggestive of teratoma. Shadowing echogenic mural nodule is known as "Rokitansky plug" and represents sebaceous material. This lesion shows no color flow, which is concerning for torsion; torsion was subsequently confirmed at surgery. Sonographic appearance of teratoma is highly variable; teratomas are usually heterogeneous with highly echogenic components secondary to fat and calcifications and possibly fat-fluid level. Torsion is common association with teratomas.

Yağlı materyali gösteren ekojenik mural nodül 'Rokitansky plug'

Matür kistik teratom

- Laparoskopik kistektomi güvenli ve etkili bir yöntemdir.
- Kist rüptürü %100

Table 1. Comparison of Findings in Laparoscopy versus Laparotomy Group

	Laparoscopy (n = 23)	Laparotomy (n = 18)	*P* Value
Mean patient age (y)	12.6	12.5	
Cystectomy (n [%])	23 (100)	14 (78)	
Mean cyst diameter (cm)	7.1	14.4	<.001
Cyst rupture (n [%])	23 (100)	5 (28)	<.001
Length of hospital stay (d)			
Median	0	3	<.001
Range	0-50	1-5	
Mean	2.5	2.9	

Savasi J Pediatr Adolesc Gynecol 2009

Matür kistik teratom

- Kist rüptürü
  - Yapışıklık riskinde artış
  - Kimyasal peritonit
  - Peritoneal granulomatosis

- Bol yıkama ile dermoid materyal çıkarılmalıdır.

- Kist endobag içine alınarak kontrollü olarak içerik aspire edilebilir.
  - İnce periovarian yapışıklık oluşabilir.
  - Gebelik oranlarında fark yok.
  - Kimyasal peritonit riski %0.2

Canis Hum Reprod 1992
Nezhat JSLS 1999

Matür kistik teratom cerrahisi

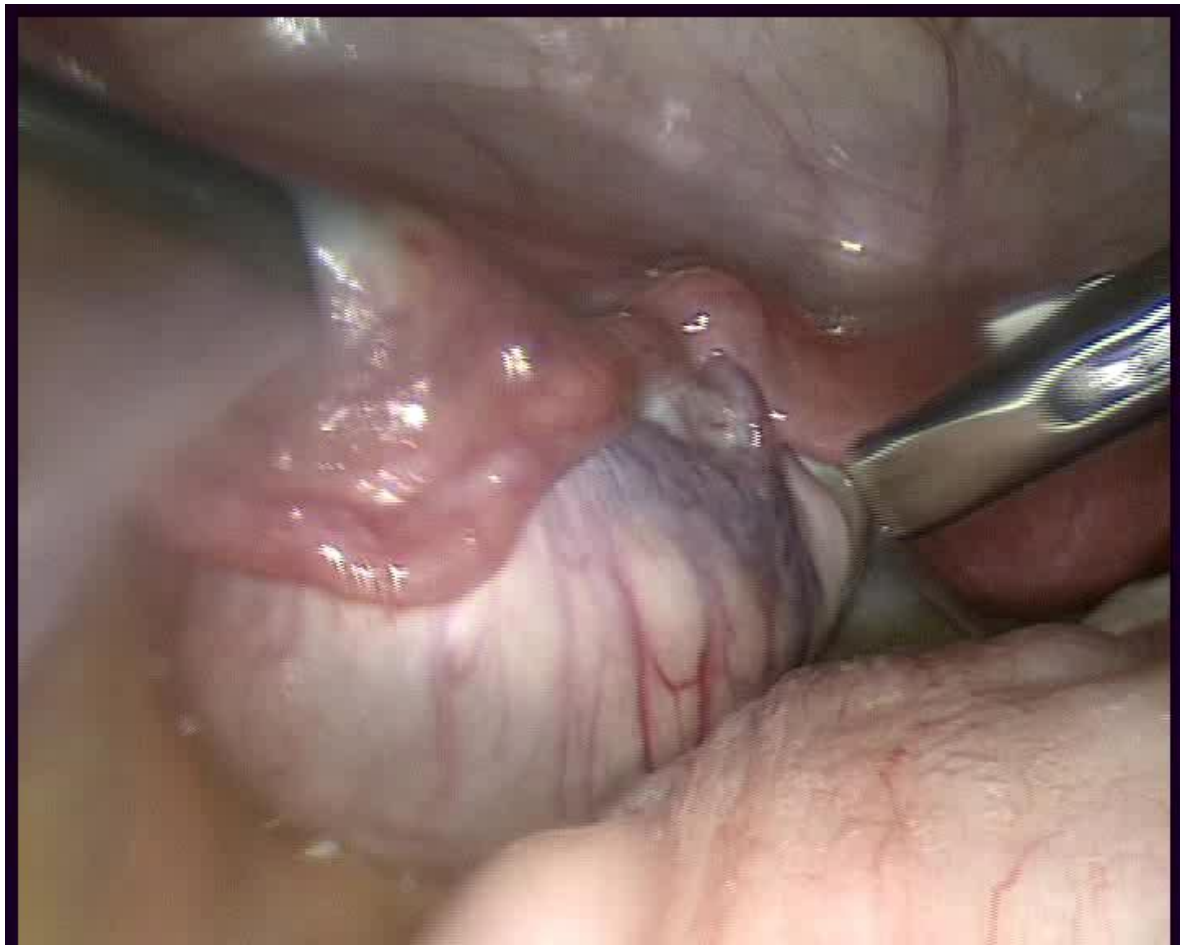

Matür kistik teratom

- Yineleme riski
  - Laparoskopik işlemde tam çıkarılmalıdır.
  - Çift taraflı olma riski nedeni ile karşı over USG ve cerrahi sırasında enspeksiyon ile değerlendirilir.

- Malignite riski
  - %0.17-2
  - En sık skuamoz bileşen
  - Malign doku en çok solid alanlarda ve Rokitansky tüberkülünde izlenir.

Claire Obstet Gynecol Surv 2000

Disgerminom

- En sık görülen malign germ hücreli tümör
- %10-15 çift taraflı olabilir.
- %5-10'u saf gonadal disgenezi, miks gonadal disgenezi ya da androjen insensitivite sendromlarında görülür.
- Premenarş dönemde pelvik kitlesi olan hastalara mutlaka karyotip yapılmalıdır.

Gokaslan H Turkish Pediatrics Archive 2011

Disgerminom

- LDH1 tümör belirtecidir.
- Tek taraflı over çıkarılır, karşı over salim görünüyorsa biopsi yapmaya gerek yoktur.
- Y karyotipi olanlarda çift taraflı overler çıkarılmalıdır.

Endodermal sinüs tümörü

- Ortalama yaş 18
- Pediatrik yaş gurunda en sık görülen germ hücreli tümör
- Primitif bağırsak ve karaciğerden geliştiği için AFP önemli bir belirteç
- Çok büyük boyutlarda ve tek taraflı

Endodermal sinüs tümörü

- Histolojik olarak %20 olguda glomerüle benzeyen yapılar (Schiller-Duval cisimcikleri) bulunur.

- Tek taraflı over çıkarılması yeterlidir, adjuvan kemoterapi verilir.

İmmatür teratom

- AFP artabilir, her zaman tek taraflı
- Primitif nöroektodermal doku oranına göre 3 dereceye ayrılır.
- Tek taraflı over çıkarılır
- Evre IA derece 1 dışında adjuvan kemoterapi verilir.

Miks germ hücreli tümör

- En sık disgerminom ve endodermal sinüs birlikteliği görülür.
- Ortalama yaş 16
- İzoseksüel puberte prekoksa neden olabilir.

Seks kord stromal tümörler

- Granuloza hücreli tümör
  - Östrojen üretimi
    - puberte prekoks
    - Puberte sonrası menoraji-sekonder amenore
  - Juvenil tip
    - Prepubertal yaşta
    - Enkondramatozis, Peuts-Jegher sendromu ile ilişkili
- Sertoli-Leydig hücreli tümör
  - Testosteron ve androstenedion üretimi
  - %50 virilizm (kliteromagali, erkek tipi kıllanma)

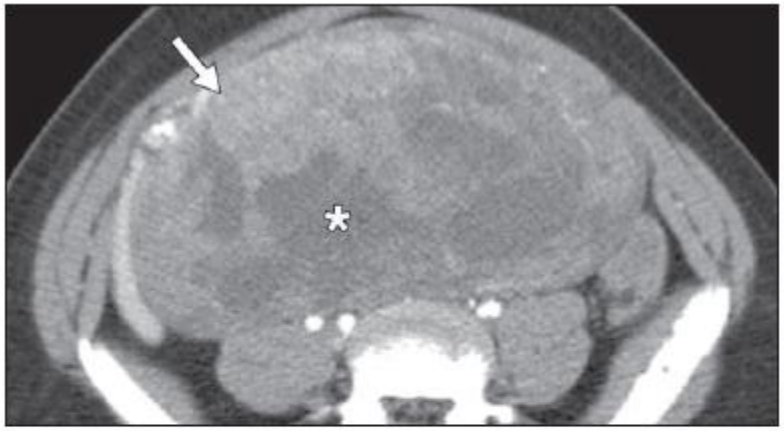

Fig. 8—Granulosa–theca cell tumor in 14-year-old girl with progressive abdominal distention. Axial CT image shows mostly solid mass (*arrow*) with cystic components (*asterisk*) arising from right adnexa. Sex cord stromal tumors are morphologically similar to granulosa–theca cell tumor, and clinical factors are critical to diagnosis. Granulosa cell tumors secrete estrogen and can cause precocious puberty and menorrhagia; tumors have spongelike appearance on ultrasound, and thickening of endometrial stripe is often present. Similarly, fibrothecomas may secrete estrogen with secondary thickening of endometrial stripe, but fibrothecomas may have marked posterior acoustic attenuation on ultrasound owing to dense nature of solid mass. Sertoli-Leydig cell tumors present clinically with virilization.

14 yaşında granuloza-teka hücreli tümör
Solid ve kistik alanlar

Schultz J Pediatr Hematol Oncol 2012

Gonadoblastom

- Hem germ hücreli hem de seks kord stromal bileşenleri vardır.
  - Malign değildir ancak malign germ hücreli tümöre dönüşebilir.
- Nadir görülür.
- %20 olguda dişi psödohermafroditizm izlenir.
- Çoğunda Y kromozomu vardır.
- Çift taraflı overler çıkarılır.

Borderline tümörler

- Çok büyük boyutta kitleler şeklinde olabilir.
- Paratubal kistlerde ortaya çıkabilir.

Case Report

Paratubal Borderline Tumor Diagnosed In The Adolescent Period: A Case Report And Review of The Literature

Mustafa Cosan Terek MD[1], Cagdas Sahin MD[1,*], Ahmet Ozgur Yeniel MD[1], Mete Ergenoglu MD[1], Osman Zekioglu MD[2]

[1] Department of Obstetrics and Gynecology, Ege University of Medicine, Izmir, Turkey
[2] Department of Pathology, Ege University of Medicine, Izmir, Turkey

ABSTRACT

Background: Borderline paratubal cysts are rare entities. These tumors are identified as epithelial proliferation without stromal invasion. *Case:* A 19-year-old virgin patient was admitted to our clinic with abdominal pain and nausea. The sonographic evaluation showed a left adnexal mass 89 × 80 mm in diameter with solid tissue projections. Doppler examination revealed no significant blood supply. At surgery, a torsed left paratubal cyst 10 cm in diameter and normal bilateral ovaries were encountered. Cystectomy was performed and of frozen section revealed a borderline Fallopian tube neoplasm. Final pathology review was reported as a serous borderline paratubal tumor. *Conclusion:* The evaluation of the structure of cyst by ultrasound and the performance of intraoperative frozen section analysis are two important issues to diagnose the nature of a cyst. Fertility-sparing surgery is the main point of management.

Key Words: Borderline, Paratubal cyst, Serous tumor, Torsion

Introduction

Paratubal cysts are common disorders but borderline paratubal cysts are rare. Borderline tumors are identified by epithelial proliferation and no stromal invasion.[1] These rare tumors have been reported only as case reports in the literature. These tumors are diagnosed in the early period of life and fertility-sparing surgery is the main goal of management.[2] Borderline paratubal cyst tumors, similar to low malignancy potential ovarian tumors, are identified intraoperatively. We have limited case reports on these tumors regarding recurrences and metastases. We report the case of a borderline paratubal cyst in an adolescent patient.

Case

A 19-year-old virgin patient was admitted to our clinic with abdominal pain and nausea. Her abdominal exam findings were left lower quadrant pain and rebound tenderness. Biochemical analysis was within normal limits. The sonographic evaluation showed an 89 × 80 mm left adnexal mass with solid tissue projections. No blood supply was detected around the cyst. The patient underwent laparotomy due to torsion shown by the results of Doppler examination. We preferred laparotomy because of the unstable vital signs of the patient (hypotension, tachycardia, and acute abdominal pain). At surgery, a 10-cm twisted left paratubal cyst and normal bilateral ovaries were diagnosed. Cystectomy was performed without rupture and the cyst was sent to pathology. The cyst was opened and palpable

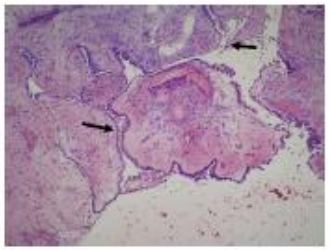

Fig. 1. Papillary protrusion emanating from the cyst wall (straight arrow). Hematoxylin and eosin stain, 20× magnification.

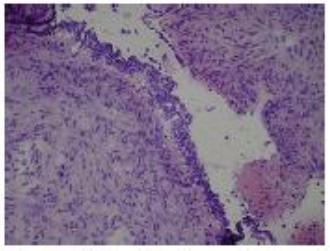

Fig. 2. A strongly proliferating epithelium without stromal invasion or epithelial stratification nor even without nuclear angels. Hematoxylin and eosin stain, 10× magnification.

Conflict of interest statement. I certify that no actual or potential conflict of interest exists in relation to this article.

* Address correspondence to: Cagdas Sahin, MD, Ege University Faculty of Medicine, Department of Obstetrics and Gynecology, Bornova, Izmir, Turkey
E-mail address: cagdas.sahin@ege.edu.tr (C. Sahin).

1083-3188/$ - see front matter © 2011 North American Society for Pediatric and Adolescent Gynecology. Published by Elsevier Inc.
doi:10.1016/j.jpag.2011.05.007

Malign tümörler

- Bağışıklık sistemini etkileyen ilaç kullanımında dikkat edilmelidir.

OLGU SUNUMU CASE REPORT

Primary Mucinous Epithelial Ovarian Carcinoma in a Patient with Ankylosing Spondylitis Treated with Infliximab: Case Report

Infliksimab ile Tedavi Edilen Ankilozan Spondilitli Bir Hastada Primer Müsinöz Epitelyal Over Karsinomu

Yılmaz DİKMEN,[a]
Mustafa Coşan TEREK,[a]
Cem Yaşar SANHAL,[a]
Ahmet Mete ERGENOĞLU,[a]
Ahmet Özgür YENİEL,[a]
Osman ZEKİOĞLU,[b]
Aydın ÖZSARAN[a]

Departments of
[a]Obstetrics and Gynecology,
[b]Pathology,
Ege University Faculty of Medicine, İzmir

Geliş Tarihi/*Received:* 06.03.2011
Kabul Tarihi/*Accepted:* 15.12.2011

Yazışma Adresi/*Correspondence:*
Cem Yaşar SANHAL
Ege University Faculty of Medicine,
Department of Obstetrics and Gynecology,
İzmir,
TÜRKİYE/TURKEY
cemsanhal@yahoo.com

ABSTRACT Ankylosing spondylitis (AS), the prototype of spondyloarthritis is a chronic inflammatory rheumatic disease with a prevalence of 0.5-1.9% among all types of spondyloarthritis. Inhibition of the proinflammatory cytokine tumour necrosis factor (TNF)-α has demonstrated efficacy in patients with active AS. However, de novo malignancies have been reported in some patients undergoing this therapy representing a major concern. Here, we reported a case with AS who was diagnosed with carcinoma of ovary after receiving therapy with infliximab.

Key Words: Spondylitis, ankylosing; infliximab; tumor necrosis factor alpha (36-68); ovarian neoplasms

ÖZET Spondiloartritin prototipi olan ankilozan spondilit (AS), kronik yangısal romatizmal bir hastalık olup, tüm spondiloartritler içinde %0,5-1,9 arasında bir prevalansa sahiptir. Aktif AS'li hastalarda proinflamatuar sitokin tümör nekrozis faktör (TNF)-α'nın inhibisyonunun etkin olduğu gösterilmiştir. Fakat bu tedaviyi alan hastalarda de novo maligniteler bildirilmiştir. Bu makalede, infliksimab tedavisi aldıktan sonra over kanseri tanısı alan AS'li bir hasta bildirilmiştir.

Anahtar Kelimeler: Spondilit, ankilozan; infliksimab; tümör nekroz faktörü alfa (36-68); over tümörleri

Turkiye Klinikleri J Med Sci 2013;33(1):238-40

Uterusa ait kitleler

- Leiomyomlar sık görülmez.
- Adolesanda görülen obstrüktif uterovajinal anomaliler menarş esnasında ya da hemen sonrasında karşımıza çıkar
- Tanıdan şüphelenilmez ya da gecikilir.

Tolete-Velcek J Pediatr Surg 2003

Uterusa ait kitleler

- Hastalarda siklik ağrı, amenore, vajinal akıntı, abdominal/pelvik/vajinal kitle olabilir.
  - İmperfore himen
  - Transvers vajinal septum
  - Normal uterus ve endometriumu olan vajinal agenezi
  - Obstrüktif longitudinal septalı vajinal duplikasyon
  - Tıkanmış uterin boynuz

- Hematokolpos ve hematometra bulunabilir.
  - Oluşan kitle oldukça büyük olabilir.

Yangısal kitleler

- Cinsel olarak aktif kadınlarda bütün yaş gruplarında adolesanlar pelvik yangısal hastalık oranı en yüksek gruptur.

- Pelvik ağrısı olan adolesanda yangısal bir kitle bulunabilir.
  - Tuboovaryan kompleks (bağırsak, tuba, over)
  - Tuboovaryan abse
  - Piyosalpenks
  - Kronik hidrosalpenks

Yangısal kitleler

- Alt abdominal ağrı, pelvik ya da adneksial duyarlılık, servikal hareketlerde duyarlılık, mukopurulan akıntı, vücut sıcaklığı artışı, lökosit artışı, sedimentasyon artışı
- Tuboovarian absede laparoskopik girişim yapılabilir.
- Pelvik yangısal hastalık cinsel yolla bulaşan hastalıkların kazanılma riski ile ilişkilidir.

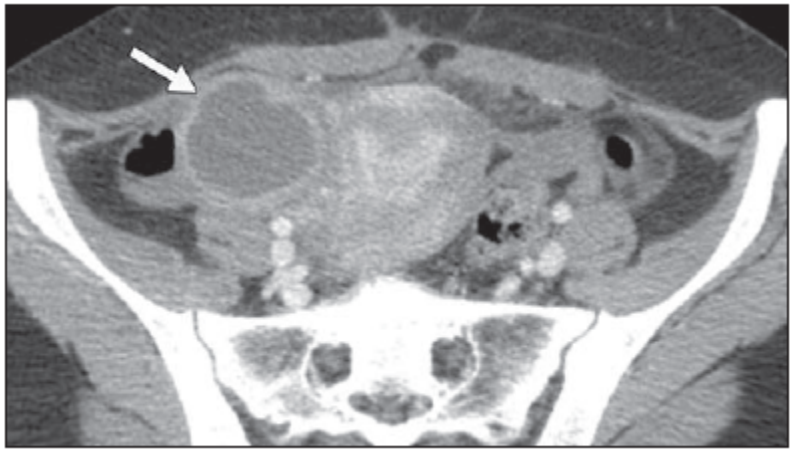

BT incelemede 16 yaşında sağ tubaovarian abse Ok, kalın duvarlı sıvı koleksiyonunu gösteriyor. Normal apendiks izlenmelidir.

Anthony AJR 2012

Gebelik

- Adolesan dönemde pelvik kitle nedeni olarak herzaman göz önünde bulundurulmalıdır.
- Adolesanlar, anne, baba ya da arkadaşlar tarafından yakalanma endişeleri, hayalperestlik, üreme ile ilgili bilgisiz olmaktan dolayı gebelik olasılığını inkar edebilir.
- Dış gebelik pelvik kitle ve ağrıya neden olabilir.

Yönetim

- Yakınması olmayan unilokuler kistik kitlelerde malignite olasılığı düşük olduğu için konservatif yaklaşım en iyisidir.

- Yakınma varlığında ya da şüpheli adneksial kitlede:
  - Over dokusunu korumak için her türlü gayret gösterilmelidir.
  - Malign kitlelerde tek taraflı over çıkarılması
  - Frozen patolojik inceleme güvenilir olmayabilir, genellikle konservatif cerrahi uygundur.

Advantage of conservative surgical management of large ovarian neoplasms in adolescents

Jhansi Reddy, M.D., and Marc R. Laufer, M.D.

Division of Gynecology, Children's Hospital Boston, Harvard Medical School, Boston, Massachusetts

Objective: To measure the postoperative size and volume of the ovary after cystectomy for a neoplasm ≥ 10 cm.
Design: Retrospective case series.
Setting: Academic medical center.
Patient(s): Nine patients who underwent surgical management for an ovarian neoplasm at Children's Hospital Boston between November 2003 and November 2007.
Intervention(s): Patients were evaluated by ultrasound postoperatively.
Main Outcome Measure(s): Sonographic size and volume of the ovary after cystectomy for an ovarian neoplasm ≥ 10 cm.
Result(s): The mean age of the patients was 14.2 ± 2.2 years, ranging between 10 and 17 years. The mean preoperative size of the ovarian neoplasm was 14.8 ± 3.8 cm, ranging between 10 and 20 cm. Serum tumor markers were negative in seven out of nine patients. There were no borderline tumors or malignancies identified. There was no statistically significant difference between the size or volume of the affected ovary and the contralateral ovary at the time of postoperative evaluation.
Conclusion(s): Postoperative ultrasound revealed that the affected ovary resumed its normal size and volume despite the attenuated appearance of the ovarian cortex at the time of surgery. Ovarian cystectomy should be the preferred surgical approach for adolescents to ensure conservation of ovarian tissue. (Fertil Steril® 2009;91:1941–4. ©2009 by American Society for Reproductive Medicine.)

Key Words: Adolescents, ovarian neoplasm, ovarian cyst, cystectomy, pelvic ultrasound, serum tumor markers

Over korunması

- 10-17 yaş
- 9 olgu
- Over tümörü 10-20 cm
- Cerrahi sonrası değerlendirmede etkilenen over ile karşı over arasında büyüklük ya da hacim farkı bulunmadı

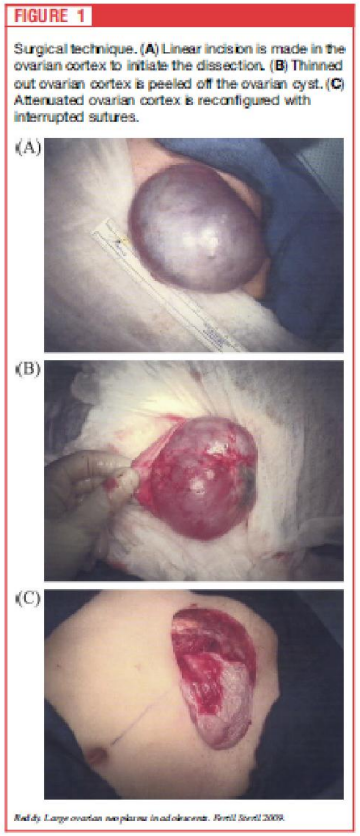

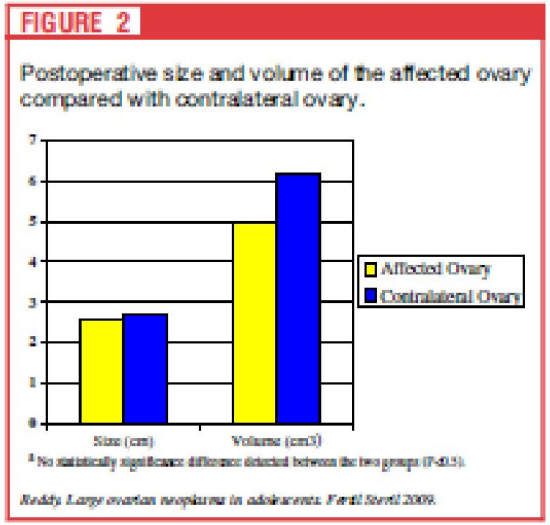

Reddy Fertil Steril 2009

Yönetim

- Over torsiyonu durumunda organın torsiyonunun açılması standard tedaviye dönüşmüştür.
  - Kistektomi yapılabilir ya da ikinci bir cerrahiye bırakılabilir.
  - Cerrahi sırasında overin inspeksiyonu güvenilir değildir ve nekrotik görülen overde konservaitf yaklaşım ile haftalar sonrası folikül izlenebilir.

- Kanlanması geri dönen olgularda tekrar torsiyon olasılığını ortadan kaldırmak için ooforopeksi yapılması tartışmalıdır.
  - Pelvis yan duvarına sütüre etmek
  - Utero-ovarian ligament plikasyonu

Kirkham Adolesc Med 2012

Sonuç

- Ergenlerde olgu sayısı sınırlı olduğu için kesin bir algoritma oluşturmak güçtür.
- İşlevsel kistlerde bekle-gör yaklaşımı, diğer olgularda temel ilke organ koruyucu yaklaşımdır.
- Malign olgularda evreleme cerrahisi yapılmalıdır.
- Tüm bu tedaviler uygulanırken ergenin gelişimi, psikolojisi, üreme yeteneğinin korunması multidisipliner şekilde sağlanmalıdır.


Pediatrik ve
Adolesan
Jinekoloji


Pediatrik ve
Adolesan
Jinekoloji


Pediatrik ve
Adolesan
Jinekoloji


Pediatrik ve
Adolesan
Jinekoloji